



Универзитет у Крагујевцу
Факултет медицинских наука
Интегрисане академске студије медицине
Катедра за Хистологију и ембриологију

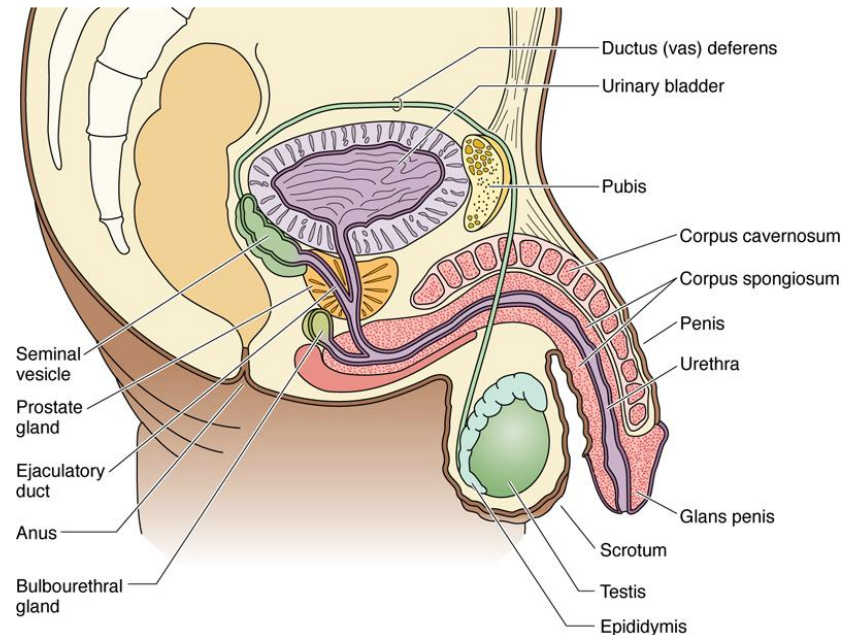
РЕПРОДУКТИВНИ СИСТЕМ

десета недеља наставе

Мушки репродуктивни систем

Мушки репродуктивни систем

- Мушки репродуктивни систем чине:
- **Гонаде** или **пар тестиса**, чија је функција стварање сперматозоида и синтеза андрогених хормона;
- **Парни систем изводних канала** који скупљају и спроводе сперматозоиде;
- **Помоћне егзокрине жлезде**, које стварају семену течност, као и течност која влажи уретру;
- **Пенис**, копулациони орган.



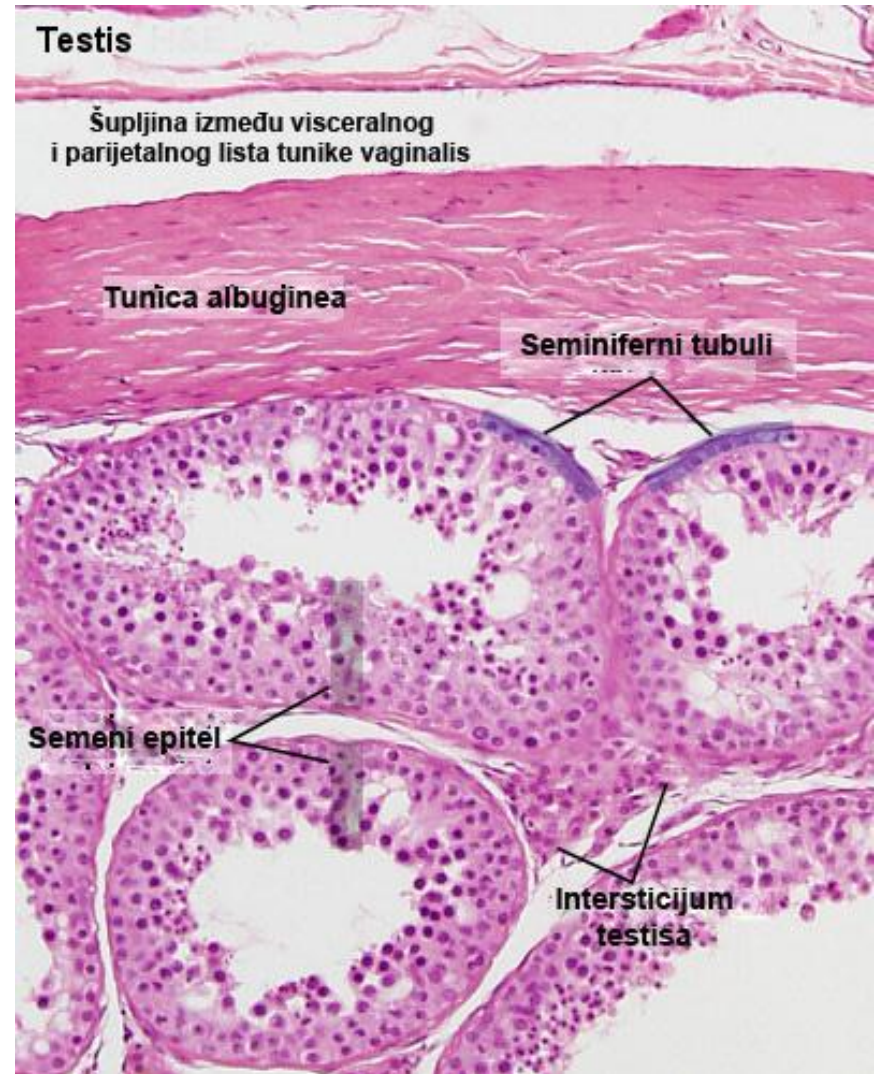
Gartner and Hiatt: Color Textbook of Histology, 3rd ed. Philadelphia, W.B. Saunders, 2007.

Тестис

- **Тестиси** су парни органи који се током ембриогенезе развијају у абдомену, да би се касније током фетусног живота спустили у скротум.
- **Скротум** је покривен кожом са бројним фоликулима длака и знојним жлездама.
- У дубљим слојевима **коже скротума** налазе се **мишићна влакна** која својим контракцијама омогућују покретљивост коже скротума.

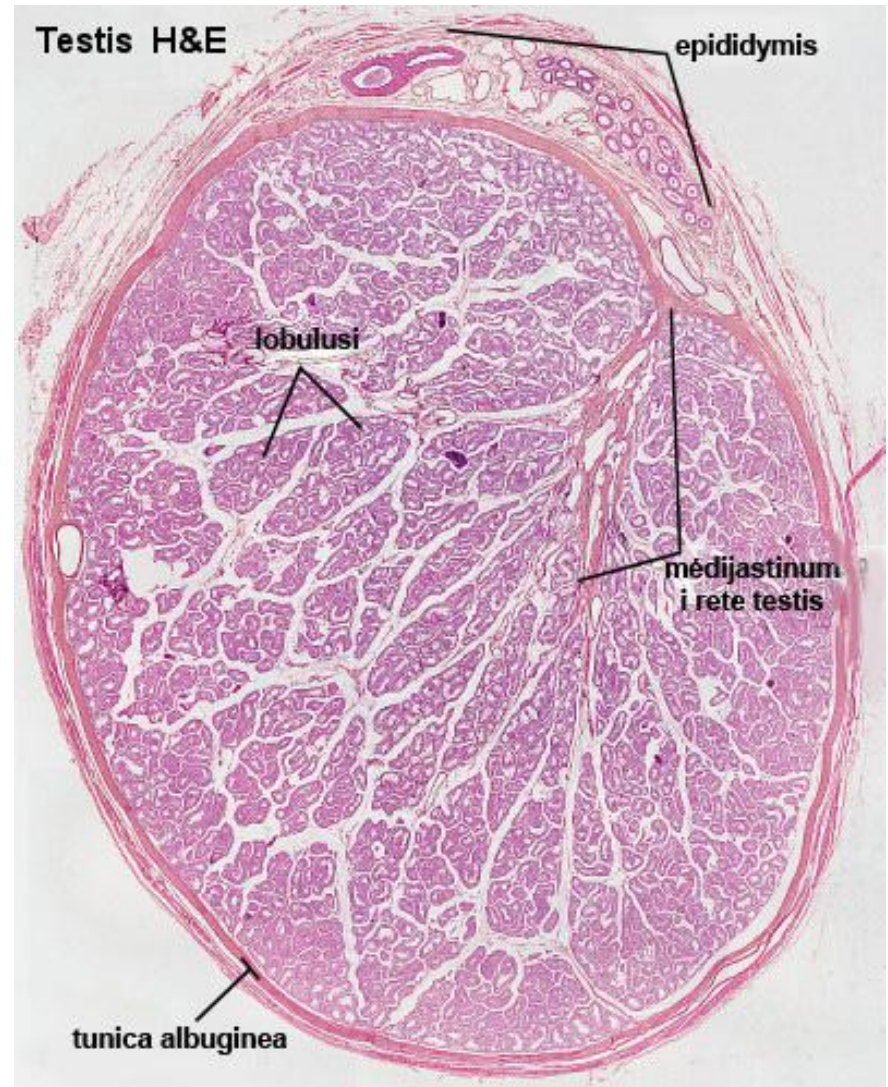
Тестис

- Површину тестиса прекрива **туника вагиналис** која има паријетални и висцерални лист, између којих се налази мала количина течности која спречава трење.
- Паријетални лист је обложен мезотелом, док висцерални лист око тестиса формира капсулу која се назива **туника албугинеа** (*tunica albuginea*).



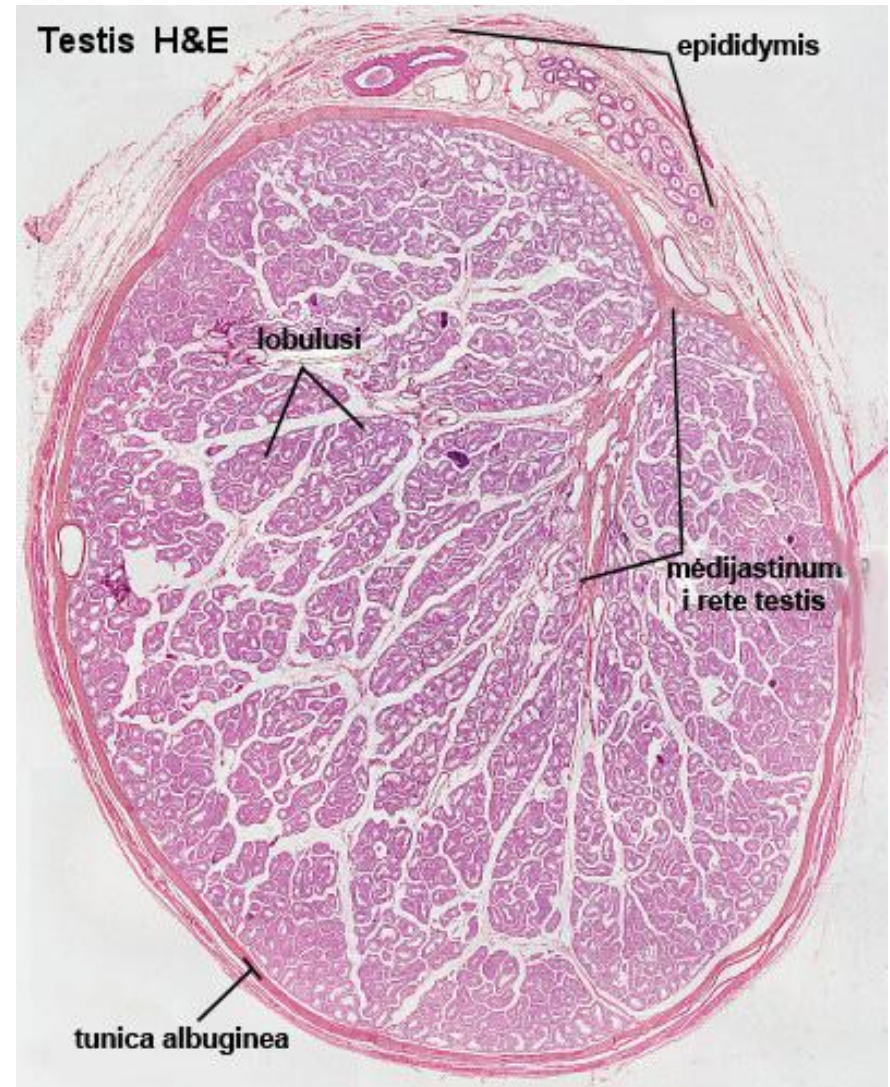
Тестис

- Ова везивна капсула је задебљала у свом задњем делу где формира **медијастинум тестиса**.
- Од медијастинума полазе крвни судови и везивне септе које непотпуно деле интерстицијум тестиса на око 250 режњића (*lobuli testis*).



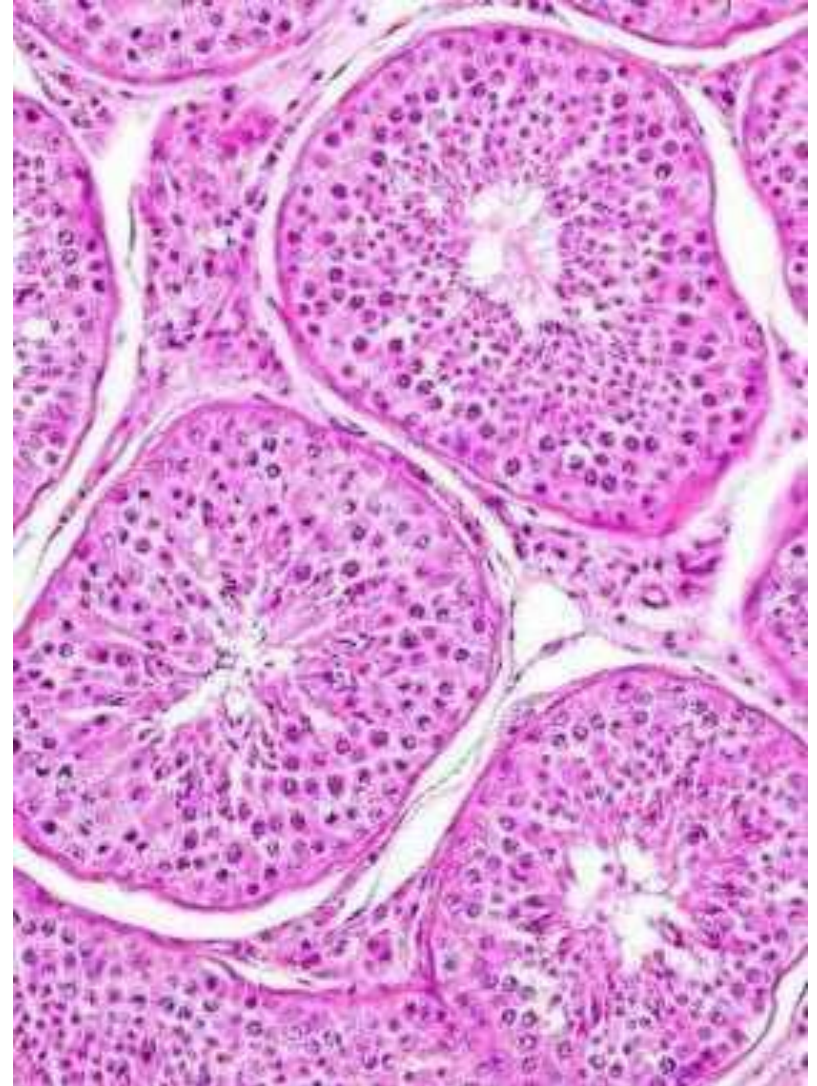
Тестис

- У сваком лобулусу тестиса налазе се 1-4 јако изувијана каналића који се називају **семене цевчице** или **семиниферни тубули** (*tubuli seminiferi contorti*).
- У семиниферним каналићима тестиса одвија се сперматогенеза.



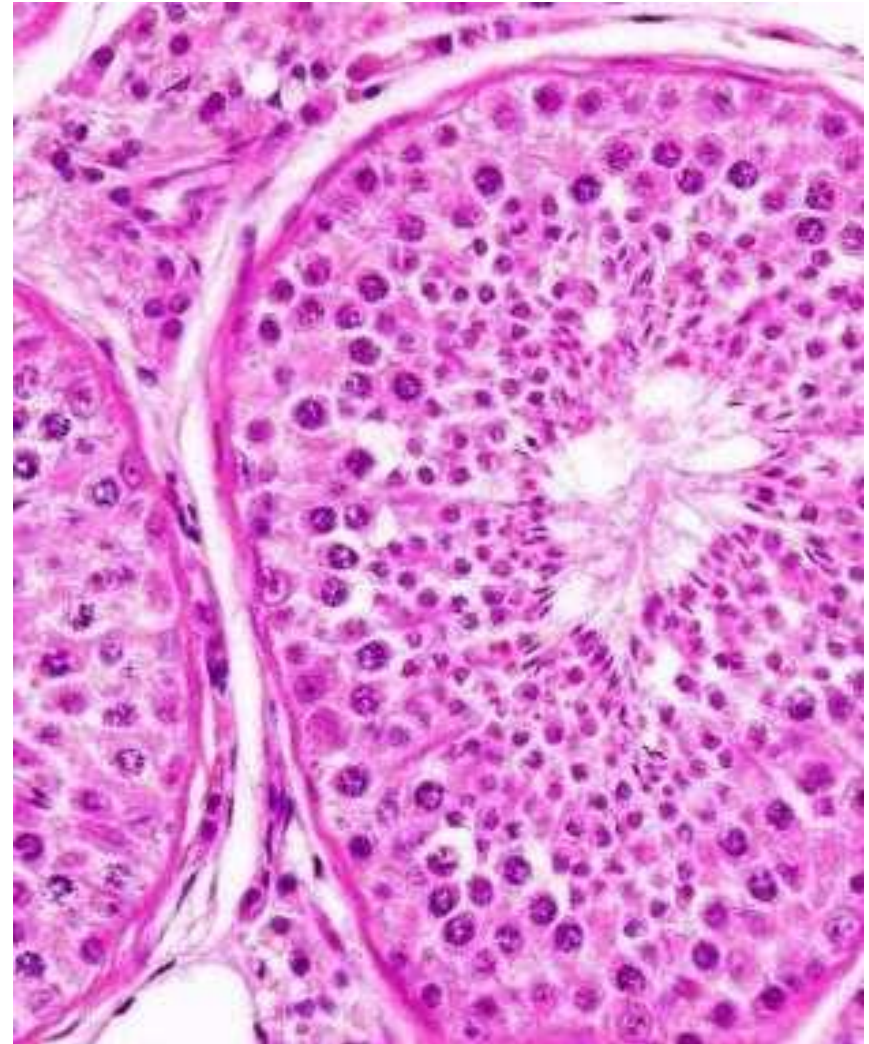Тестис

- Семиниферни каналићи се састоје од 3 категорије ћелија:
- **Сертолијевих ћелија**, које се протежу од базалне мембране до лумена каналића;
- Неколико категорија герминативних ћелија;
- Перитубуларних ћелија које окружују каналић.

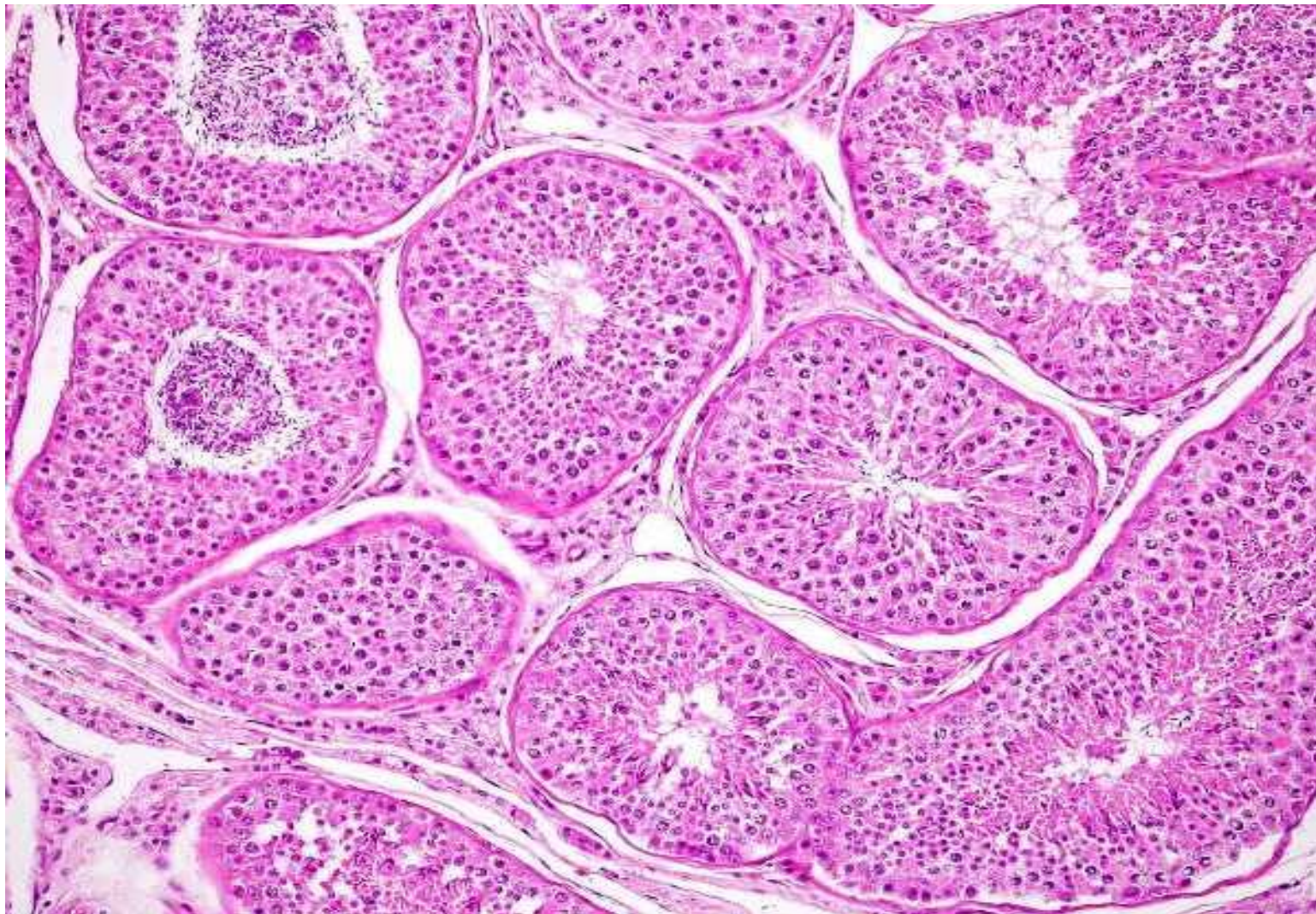


Семиниферни каналићи

- **Семиниферни каналићи** (тубули) су обложени специфичним слојевитим епителом који се зове **семиниферни (герминативни) епител**.
- Овај епител садржи две посебне ћелијске популације: **сперматогене** (герминативне) и **Сертолијеве** (потпорне) **ћелије**.

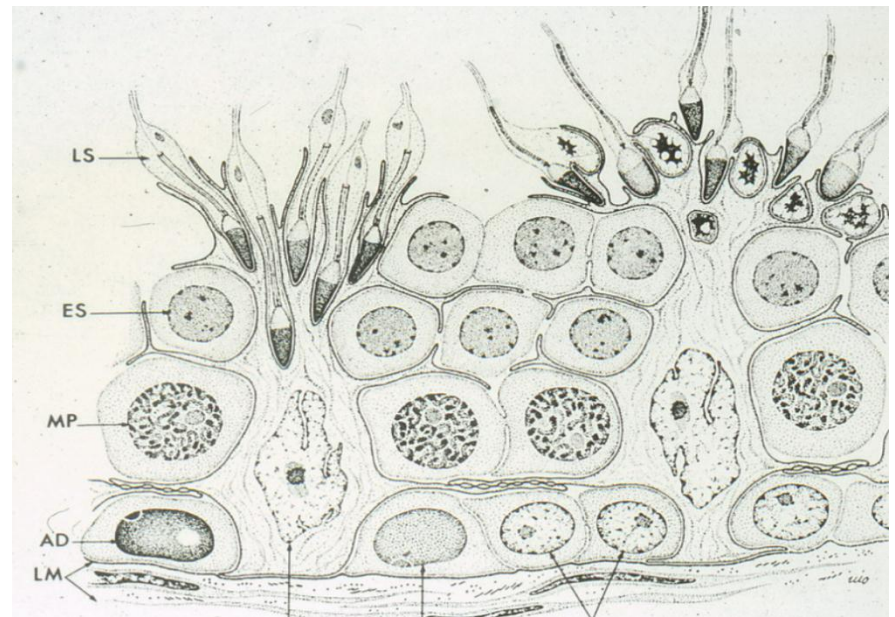


Семиниферни каналићи



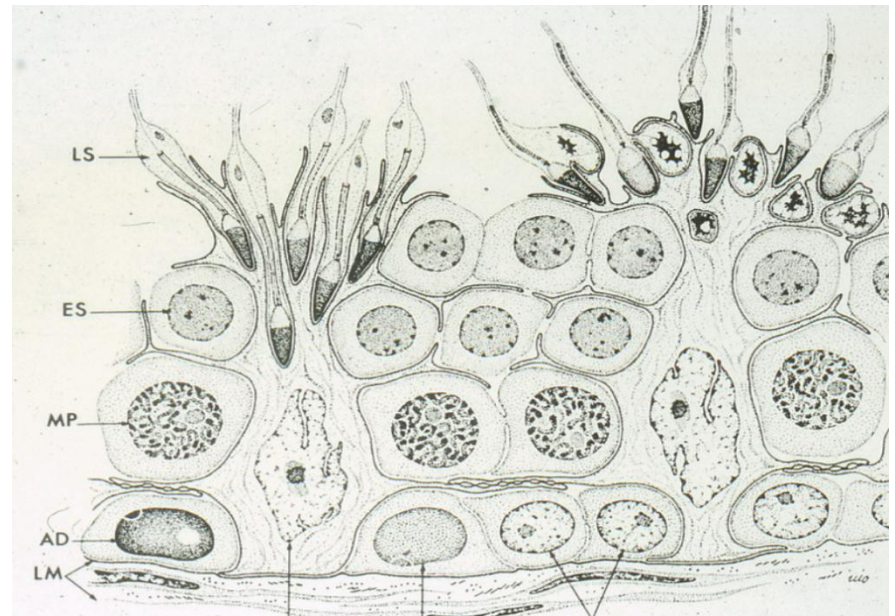
Семиниферни каналићи

- **Сперматогене ћелије** су мушке герминативне ћелије које се деле и мигрирају од базалне мембране ка лумену, при чему постепено сазревају.
- Ови различити развојни стадијуми сперматогених ћелија чине **семиниферни епител**.



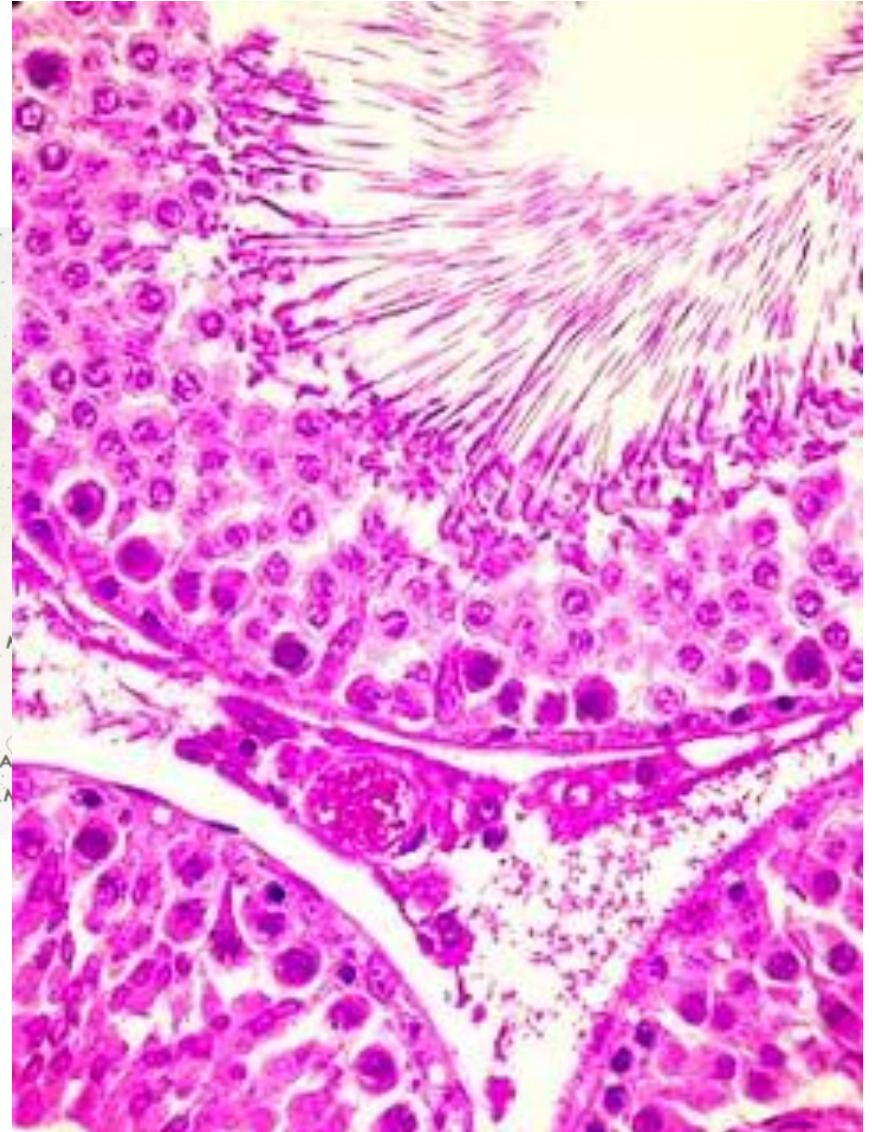
Семиниферни епител

- **Герминативне ћелије**
обухватају различите ћелијске
ентитете:
- **сперматогоније**
- **примарне сперматоците**
- **секундарне сперматоците**
- **сперматиде**
- **сперматозоиде**



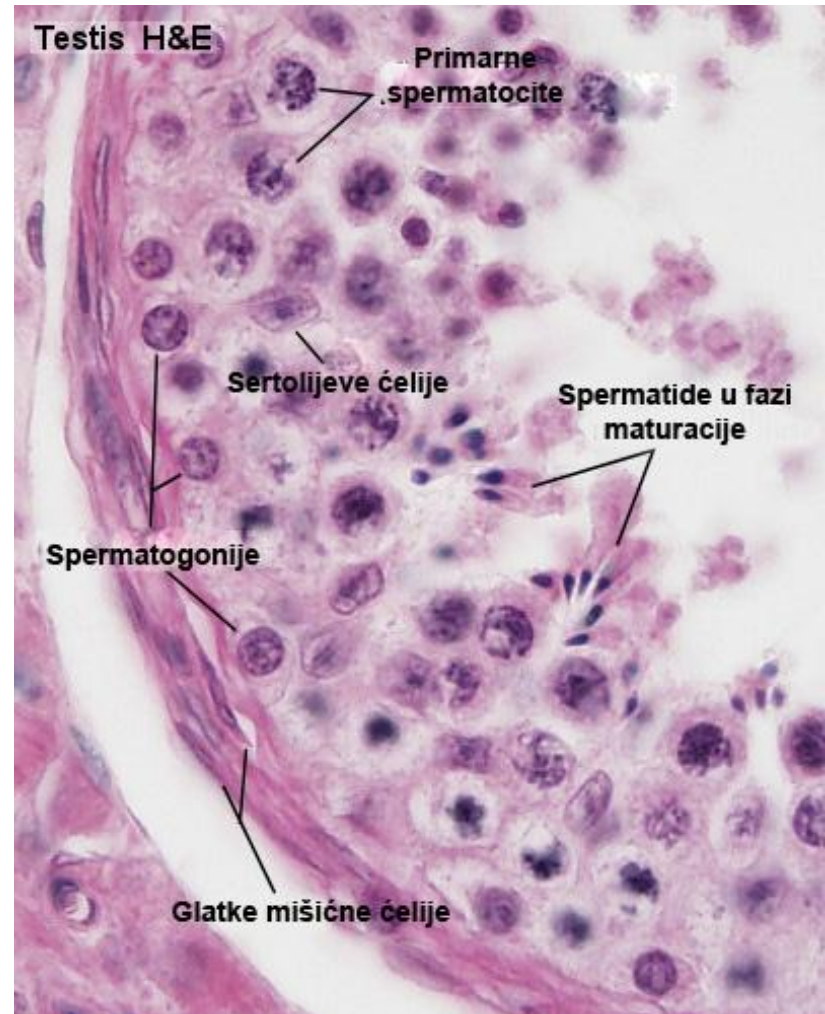
Семиниферни епител

- **Герминативне ћелије**
обухватају различите ћелијске
ентитете:
- **сперматогоније**
- **примарне сперматоците**
- **секундарне сперматоците**
- **сперматиде**
- **сперматозоиде**



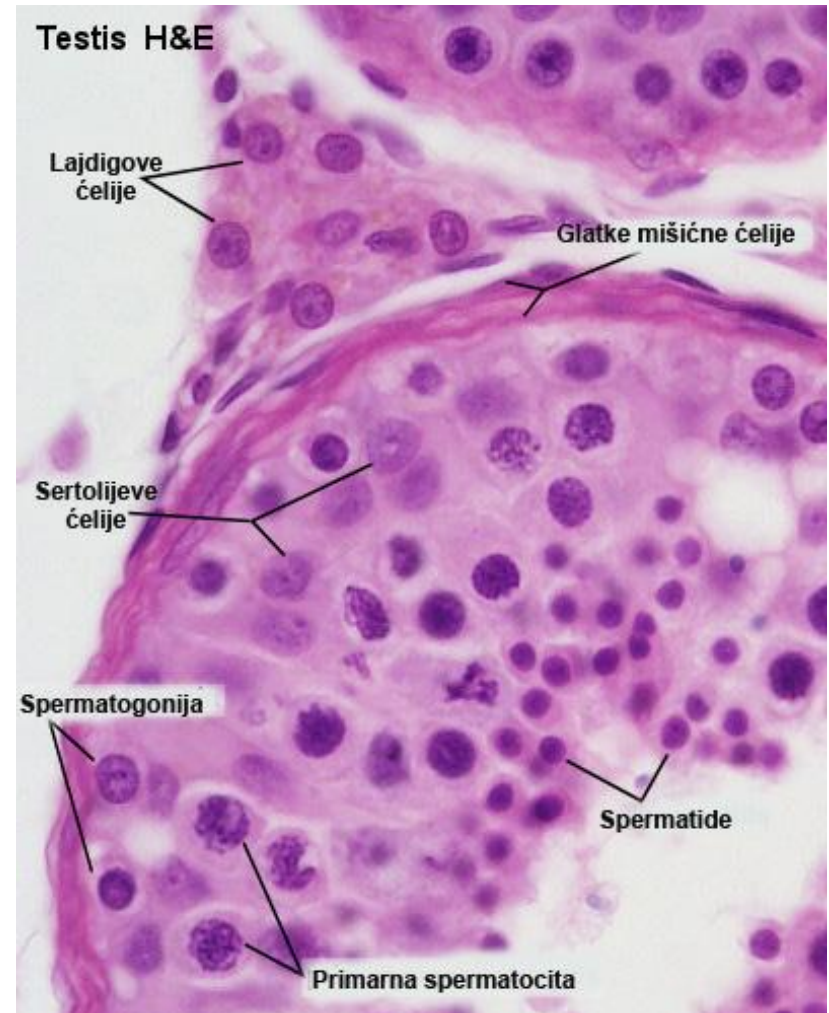
Сперматогоније

- **Сперматогоније** су смештене непосредно уз базалну мембрану.
- Неке сперматогоније митотичким деобама дају нове генерације сперматогонија и остају стем ћелије, док се друге диференцирају у примарне сперматоците.
- Овај процес представља **пролиферативну фазу** сперматогенезе.



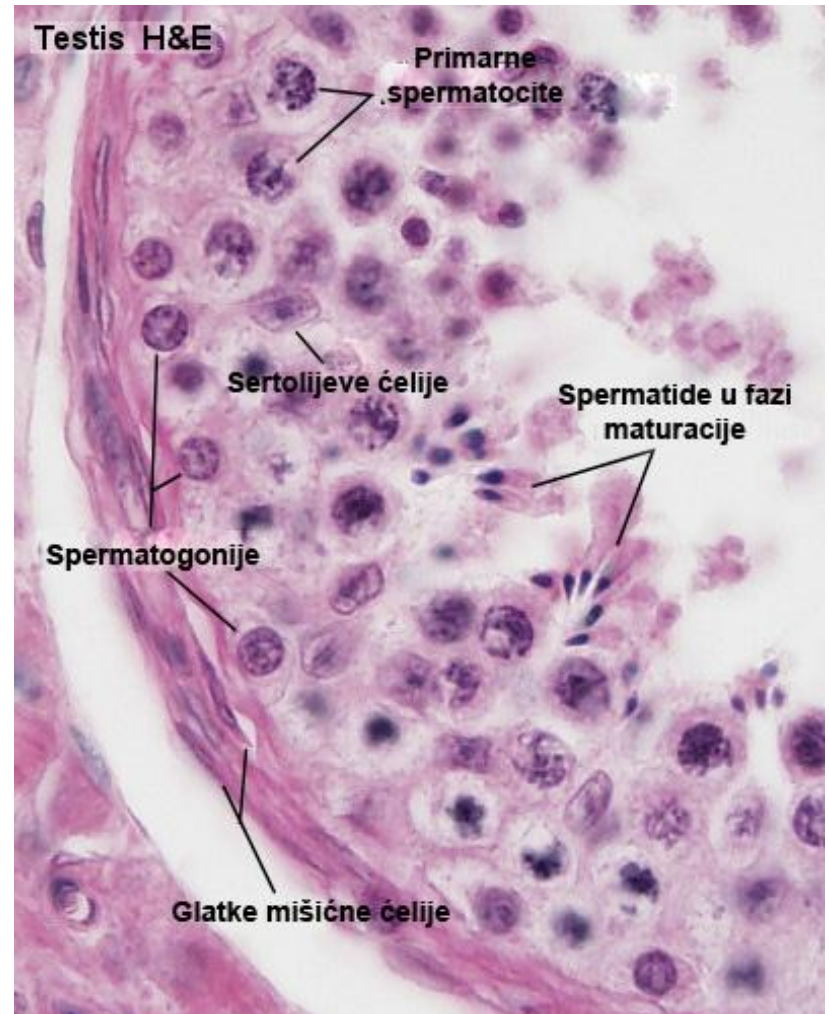
Примарне и секундарне сперматоците

- **Примарне и секундарне сперматоците** подлежу мејотичким деобама.
- Од **примарних сперматоцита** првом мејотичком деобом настају **секундарни сперматоцити**.
- Од **секундарних сперматоцита** другом мејотичком деобом настају **сперматиде**.
- Овај процес се назива **мејотичка фаза сперматогенезе**.



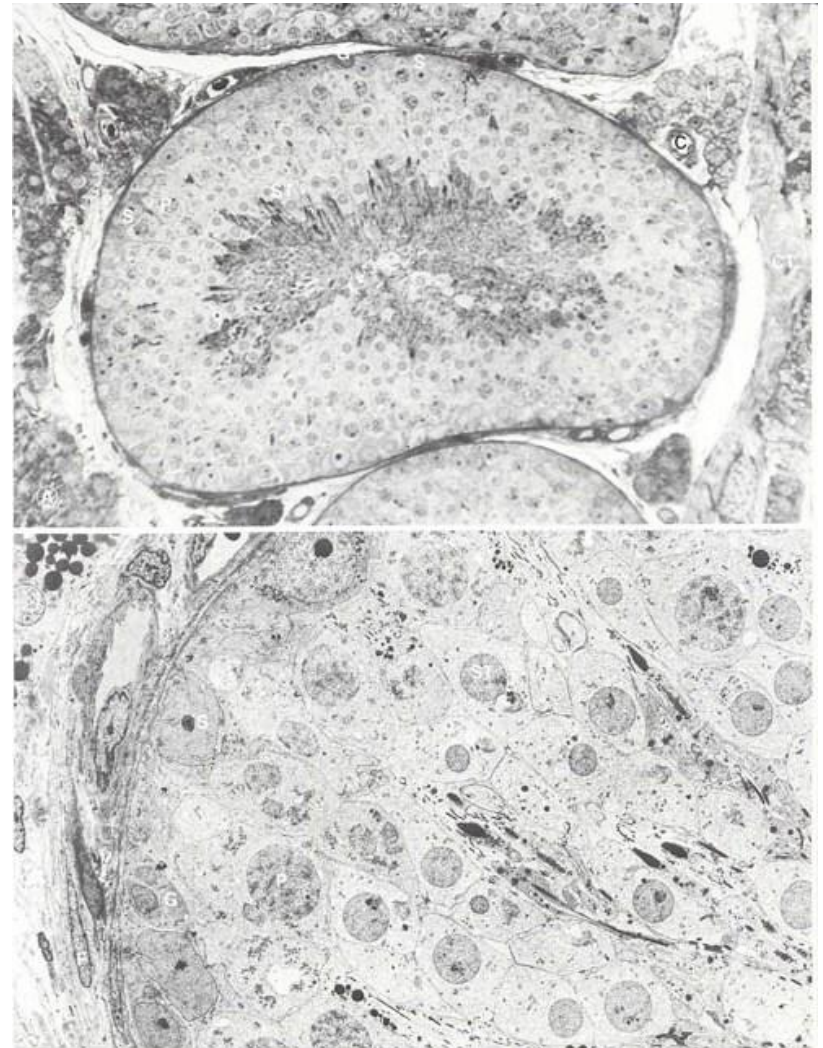
Сперматиде

- **Сперматиде** се налазе у апикалним деловима семиниферног епитела.
- Оне се диференцирају у сперматозоиде процесом **спермиогенезе** који представља **трећу фазу** сперматогенезе.



Герминативне ћелије

- **A.** Пресек тестиса, свтетлосна микроскопија.
- **B.** ТЕМ фотомикрографија семиниферних тубула.
- **C** – капилар;
- **CT** – везивно ткиво;
- **G** – сперматогонија;
- **I** – интерстицијална Лајдигова ћелија;
- **P** – примарна сперматоцита;
- **S** – Сертолијева ћелија;
- **ST** – Сперматиде;
- **стрелица** – сперматозоид у развоју (стварање акрозоме).
- (Легенда и фотомикрографија www.visualhistology.com)



Сперматогенеза

- Процес **продукције мушких полних ћелија** од сперматогонија до сперматозоида.
- Почиње у пубертету.
- Ћелије сперматогенезе:
- Сперматогоније А и Б- диплодне ћелије (46 хромозома)
- Примарне сперматоците – диплодне ћелије (46 хромозома)
- Секундарне сперматоците – хаплоидне ћелије (23 хромозма)
- Сперматиде – хаплоидне ћелије (23 хромозома)
- Сперматозоид – хаплоидна ћелија (23 хромозома)

Спермиогенеза

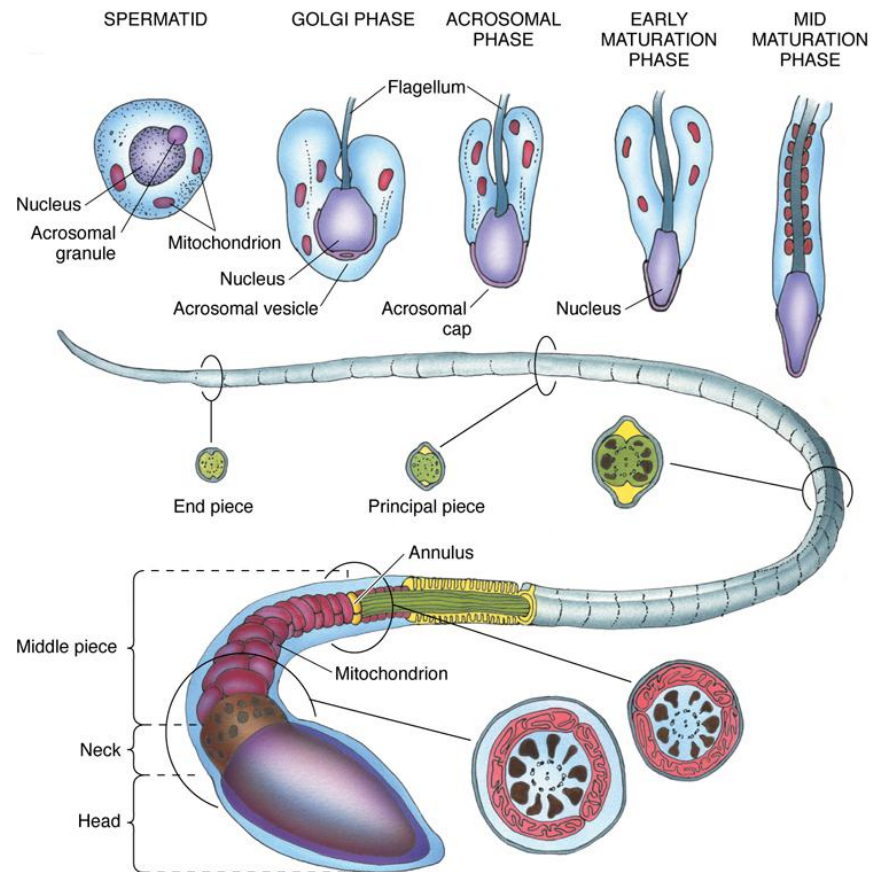
- Представља **диференцијацију сперматиде у сперматозоид.**
- Процес спермиогенезе карактерише:
- Стварање акрозома
- Издуживање једра
- Кондезовање хроматина (транскрипционо некативан)
- Раст флагеле од центриола
- Губитак цитоплазме сперматиде (резидуална тела)

Сперматозоиди

- У процесу спермиогенезе сперматиде одбацују већи део своје цитоплазме и стварају флагеле трансформишући се у **сперматозоиде**.
- Сперматозоид је дугачка ћелија ($\sim 65 \mu\text{m}$), која је састављена од **главе**, у којој се налази нуклеус и **репа** одговорног за његову дужину.
- **Реп сперматозоида** састоји се од: **врата, средњег, главног и завршног дела**.
- Плазмалема главе наставља се на плазмалну мембрану репног дела.

Сперматозоиди

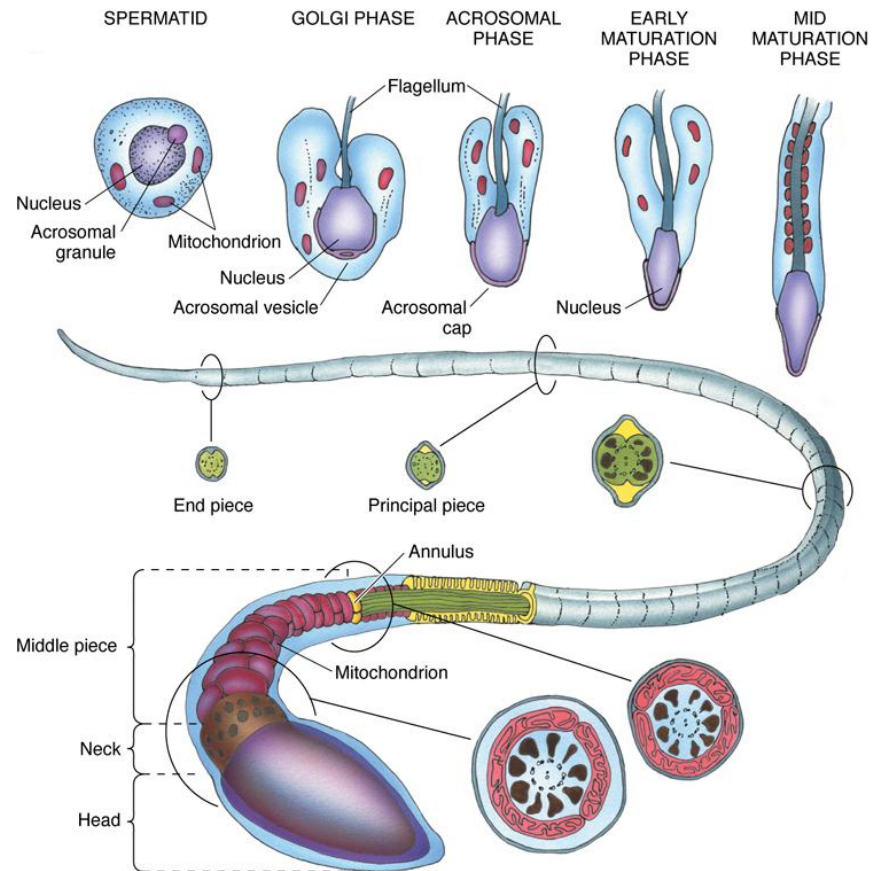
- **Врат** се састоји од 9 лонгитудинално распоређених стубова-везивних фибрила које окружују два центриола.
- Задња страна стубова се наставља са 10 спољашњих густих фибрила.
- **Средњи део** карактерише присуство митохондрија које у виду спиралног омотача обухватају спољашње густе фибриле и аксонему.
- Средњи део репа се завршава анулусом (прстеном).
- Два од укупно 9 спољашњих густих фибрила завршавају се на анулусу, док се преосталих 7 протежу даље у главни део.



Gartner and Hiatt: Color Textbook of Histology, 3rd ed. Philadelphia, W.B. Saunders, 2007.

Сперматозоиди

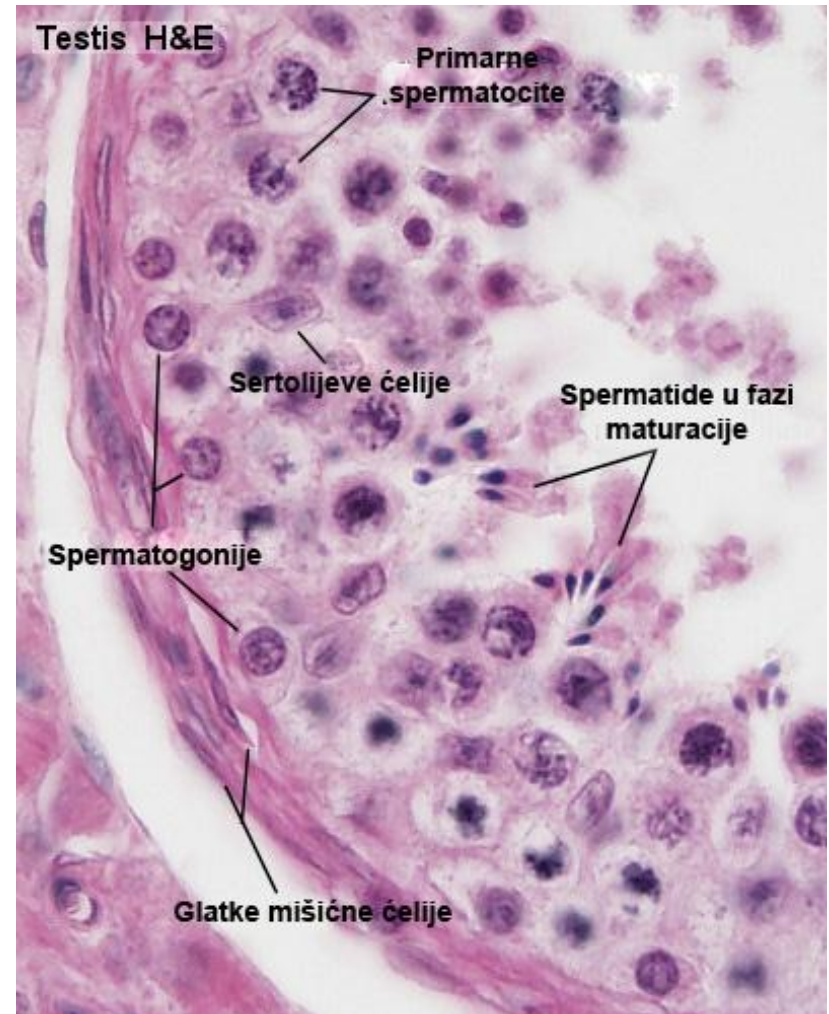
- **Главни део** је најдужи сегмент репа сперматозоида и протеже се од анулуса до завршног дела.
- Аксонема главног дела представља наставак аксонеме средњег дела.
- Око аксонеме налази се 7 спољашњих густих фибрила које су наставак таквих фибрила из средњег дела (окупане фиброзним омотачем).
- **Репни део** грађен је од централне аксонеме окупане плазмалемом.
- Аксонема је дезорганизована у фрагменте од 0,5 до 1 μm .



Gartner and Hiatt: Color Textbook of Histology, 3rd ed. Philadelphia, W.B. Saunders, 2007.

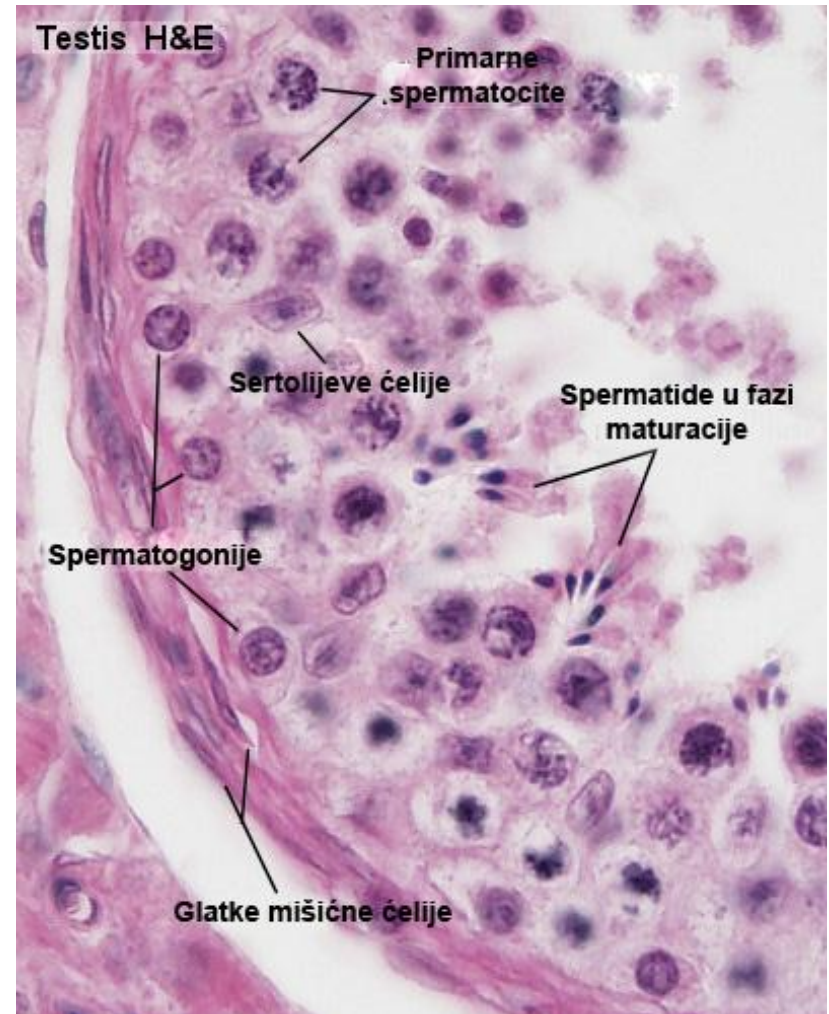
Сертолијеве ћелије

- Сертолијеве ћелије су **потпорне ћелије** семеног епитела.
- Свака Сертолијева ћелија пролази **кроз целу дебљину** семиниферног епитела.
- То су **поларизоване цилиндричне ћелије** са апикалним, латералним и базалним одељком.



Сертолијеве ћелије

- У улегнућима ћелијске мембране Сертолијевих ћелија смештене су **сперматогене ћелије**.
- Сертолијеве ћелије **не мигрирају и не деле се**.
- Између Сертолијеве ћелије и герминативних ћелија постоји **структурна и функционална међузависност**.



Сертолијеве ћелије

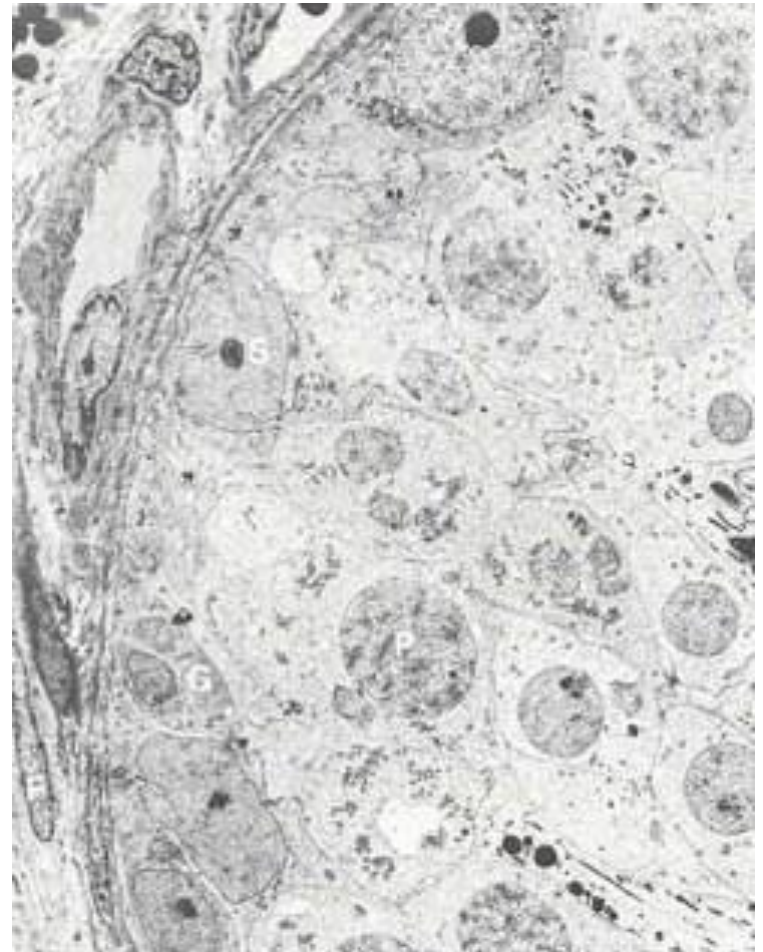
- Латералне мембране суседних Сертолијевих ћелија формирају **оклудентне везе** у нивоу између **сперматогонија** и **примарних сперматоцита**.
- Оклудентне везе **деле зид** семеног канала на **базални** и **адлуменски одељак**.
- На тај начин оклудентне зонуле Сертолијевих ћелија чине **крв-тестис баријеру** која врши изолацију и “скривање” ћелија адлуменског одељка семеног епитела од рекције имуног система.

Сертолијеве ћелије

- Сертолијеве ћелије имају вишеструку улогу:
- **Формирање крв-тестис баријере;**
- **Потпорно-нутритивна функција** – потпомажу развој герминативних ћелија;
- **Фагоцитна улога** - врше фагоцитозу резидуалне цитоплазме сперматиде и уклањају дегенерисане сперматозоиде;
- **Секретна улога** - продукују андроген-везујући протеин, анти-Милеров хормон, инхибин, трансферин и медијум богат у фруктози.

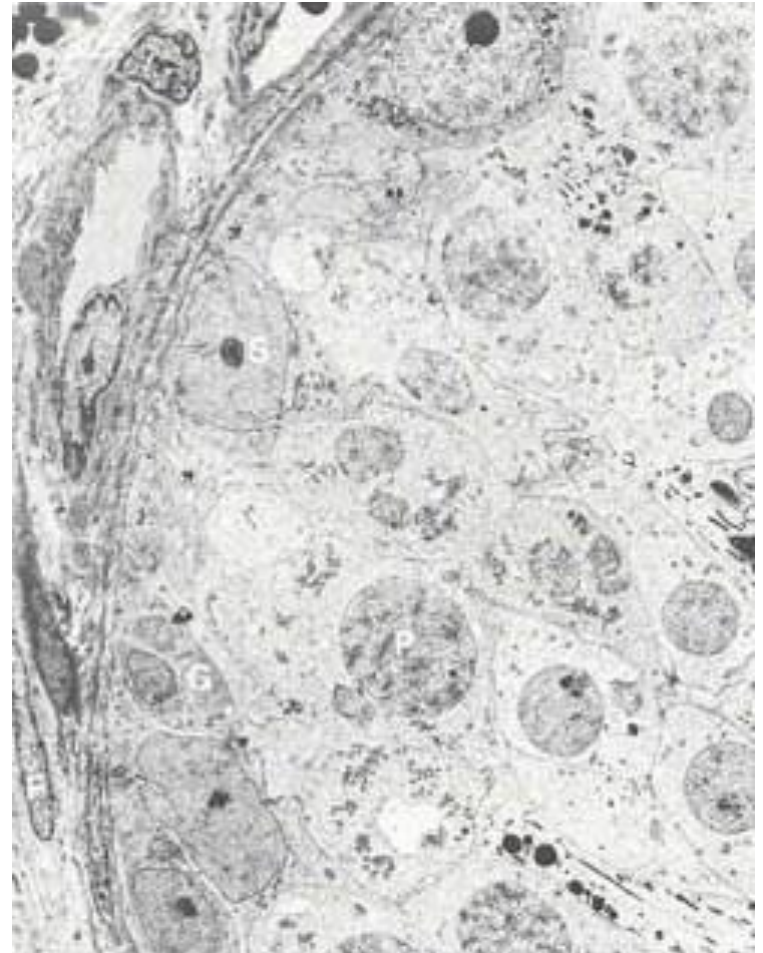
Перитубуларно везивно ткиво

- Око сваког **семиниферног каналића** налази се **ламина проприа**, везивно ткиво које се састоји од:
- слоја колагеног везива (**базална ламина**)
- 3-5 слојева **миоидних ћелија** (перитубуларне контрактилне ћелије)
- крвних и лимфних судова.



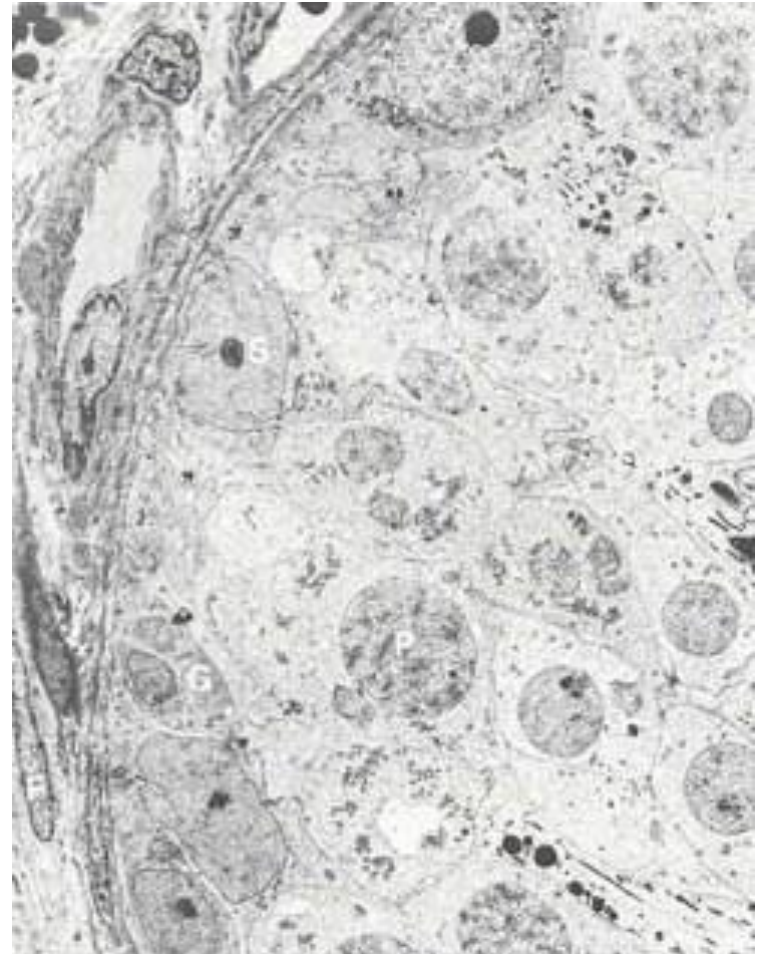
Перитубуларно везивно ткиво

- **Миоидне ћелије** имају карактеристике и фибробласта и глатких мишићних ћелија.
- Оне лаче базалну (екстерну) ламину и фибриларни колаген који их окружује и раздваја у слојеве.
- **Перитубуларно ткиво** обезбеђује механичку потпору и контрактилност семиниферних тубула и истовремено представља селективно пермеабилну баријеру за пролаз макромолекула.



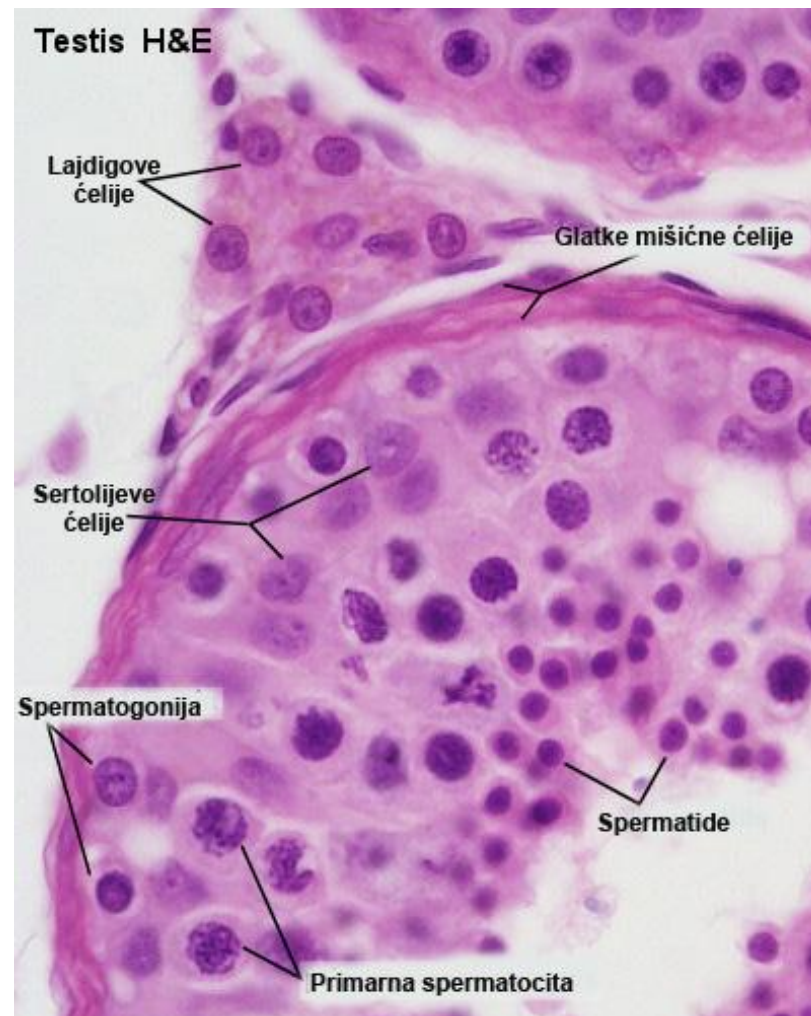
Перитубуларно везивно ткиво

- Поред тога, стимулисано **тестостероном**, перитубуларно ткиво паракрино секретује своје биосинтетске продукте којима **утиче на процес сперматогенезе**.
- Такође, оно представља извор **прекурсорских ћелија** које се могу диференцирати у **Лајдигове ћелије**.



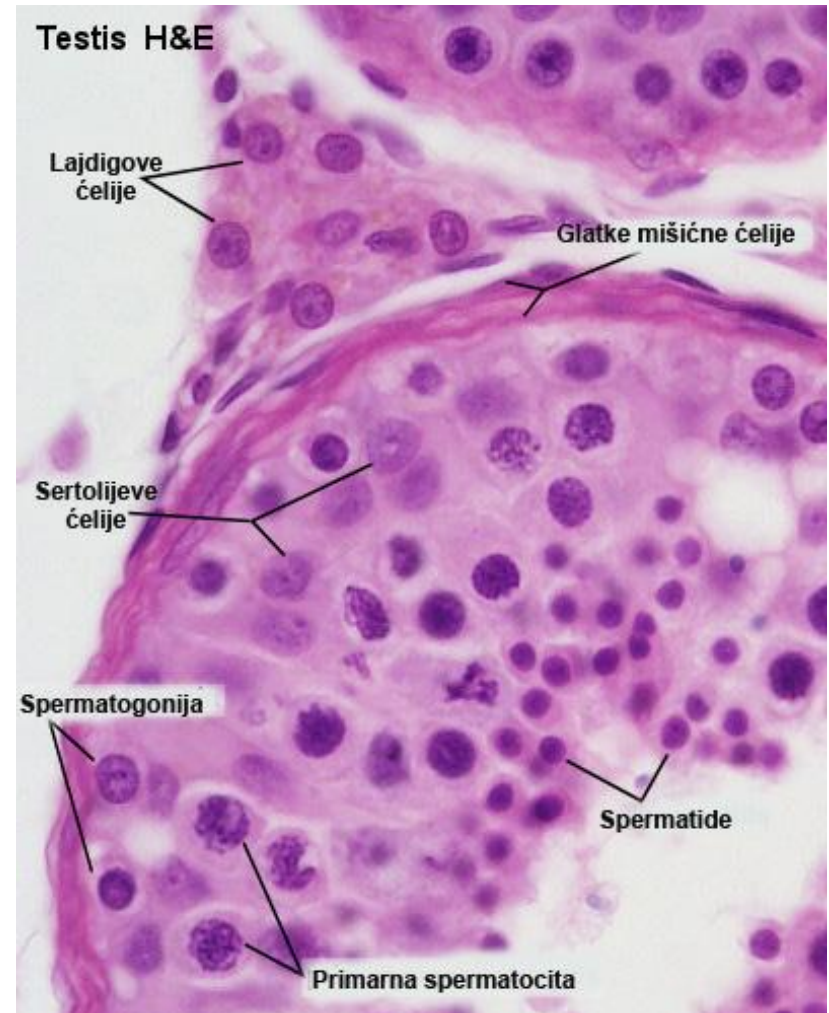
Интерстицијално ткиво тестиса

- Растресито везивно ткиво које се налази око семиниферних каналића садржи:
- ендокрине **Лајдигове** (*Leydig*) **ћелије**
- крвне и лимфне судове
- нервна влакна
- фибробласте, макрофаге и мастоците.



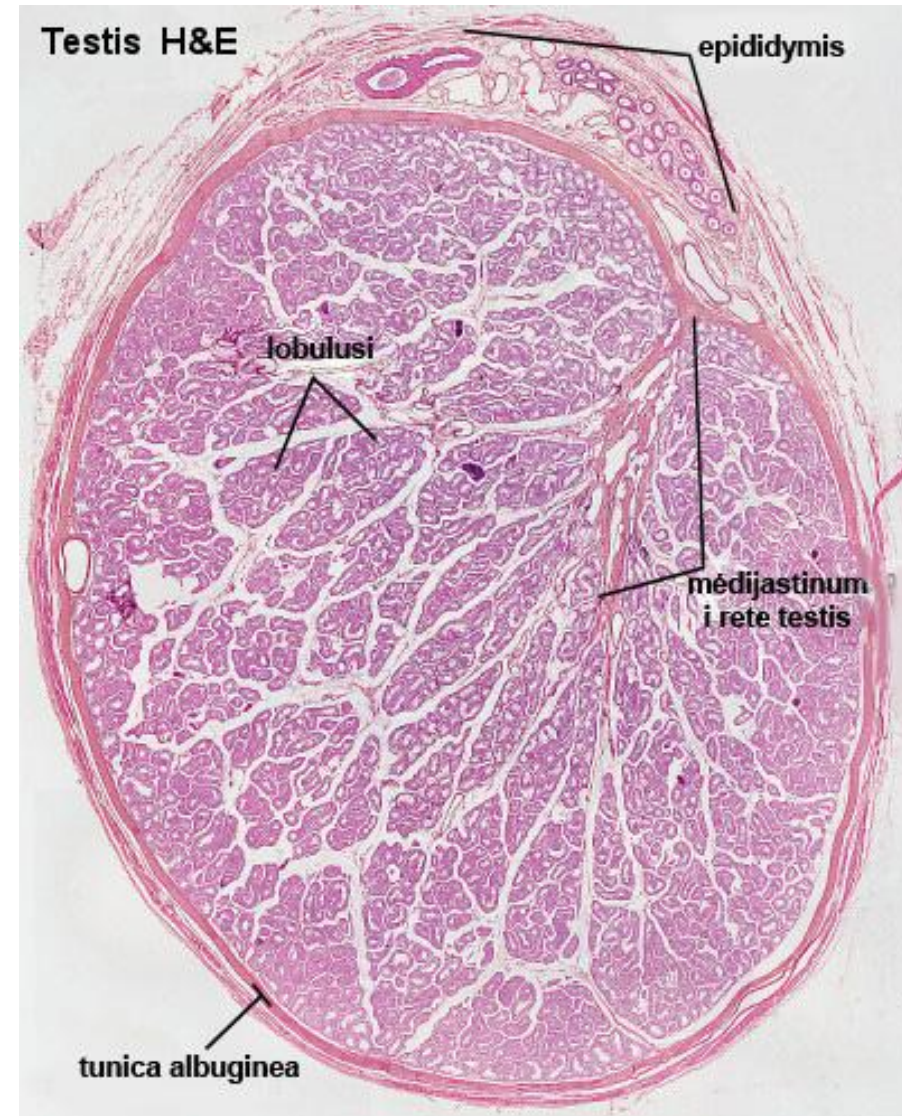
Лајдигове ћелије

- **Лајдигове ћелије** су велике, полигоналне, ацидофилне ћелије које секретују **тестостерон**.
- Поседују карактеристике ћелија које продукују **стероидне hormone**: велику количину **глЕР**, **митохондрије** са тубуловезикуларним кристама, **масне капљице** и веома развијен **Голџи комплекс**.



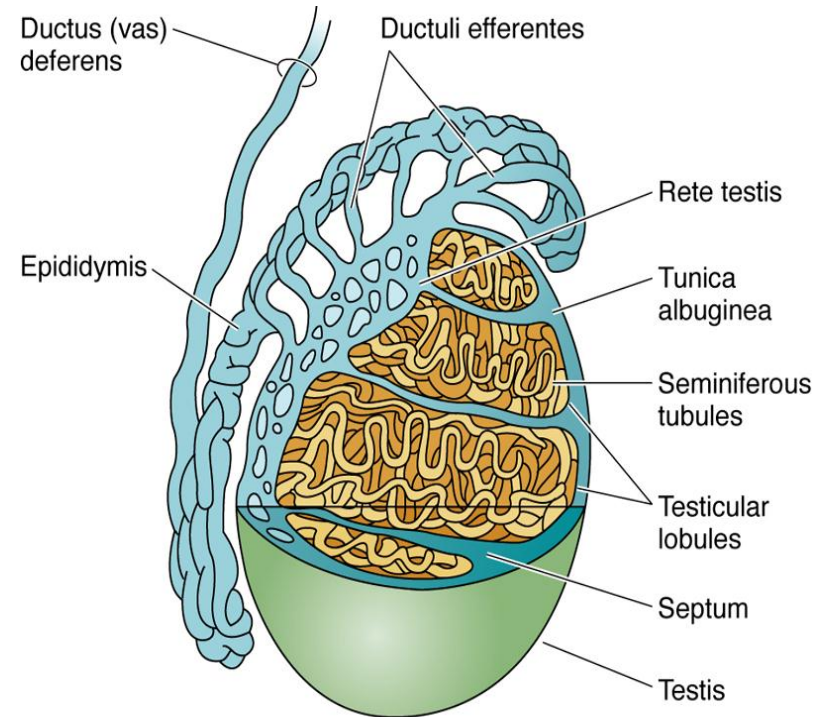
Интратестисни изводни канали

- Формирани сперматозоиди из изувијаних **семиниферних тубула** прелазе у њихове праве делове **тубуле ректе** (садрже само Сертолијеве ћелије).
- **Тубули ректи** се затим спајају у медијастинуму тестиса градећи **рете тестис**.
- Каналићи у **рете тестис** обложени су **једноредним коцкастим епителом**.
- Даљим спајањем каналића **рете тестис** настаје 10-20 одводних каналића (***ductuli efferentes***) који пролазе кроз тунику албугинеу и формирају **главу епидидимиса**.



Екстратестисни изводни канали

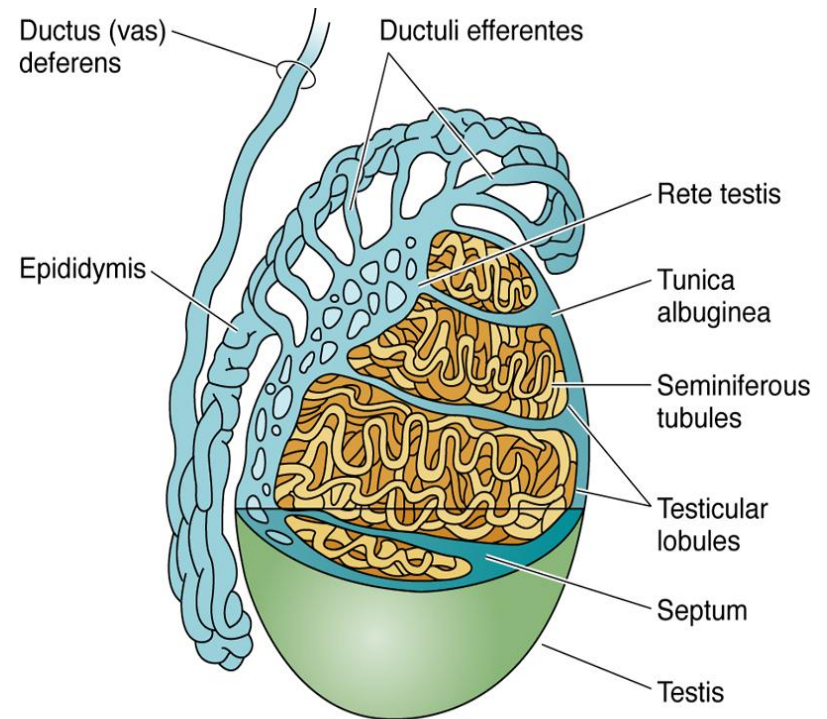
- **Дуцтули ефферентес** чине почетни део **екстратестисних изводних канала**.
- У њиховом зиду се препознају три слоја:
- туника мукоза
- туника мускуларис
- туника адвентиција
- У састав тунике мукозе улазе **епител и ламина проприја**.
- **Епител** је у почетном делу **прост коцкаст**, а затим га смењује **псеудослојевит дворедан епител**.



Gartner and Hiatt: Color Textbook of Histology, 3rd ed. Philadelphia, W.B. Saunders, 2007.

Ductus epididymis

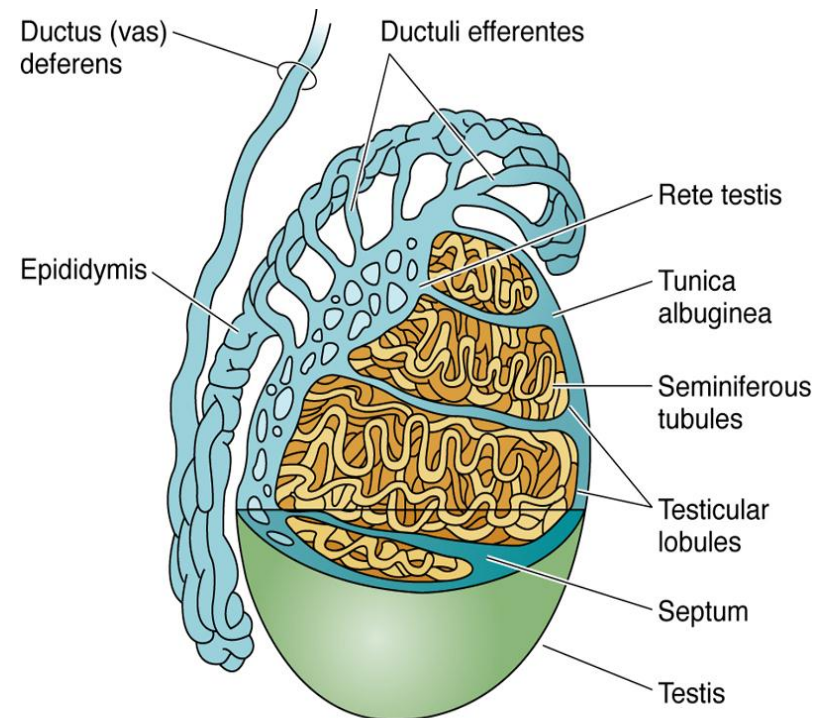
- Спајањем ***ductuli efferentes*** настаје почетни сегмент или глава пасеменика (***caput epididymis***).
- На главу епидидимиса наставља се средишњи, тањи део овог цевастог органа – тело (***corpus***).
- Завршни сегмент представља реп (***cauda epididymis***).



Gartner and Hiatt: Color Textbook of Histology, 3rd ed.
Philadelphia, W.B. Saunders, 2007.

Ductus epididymis

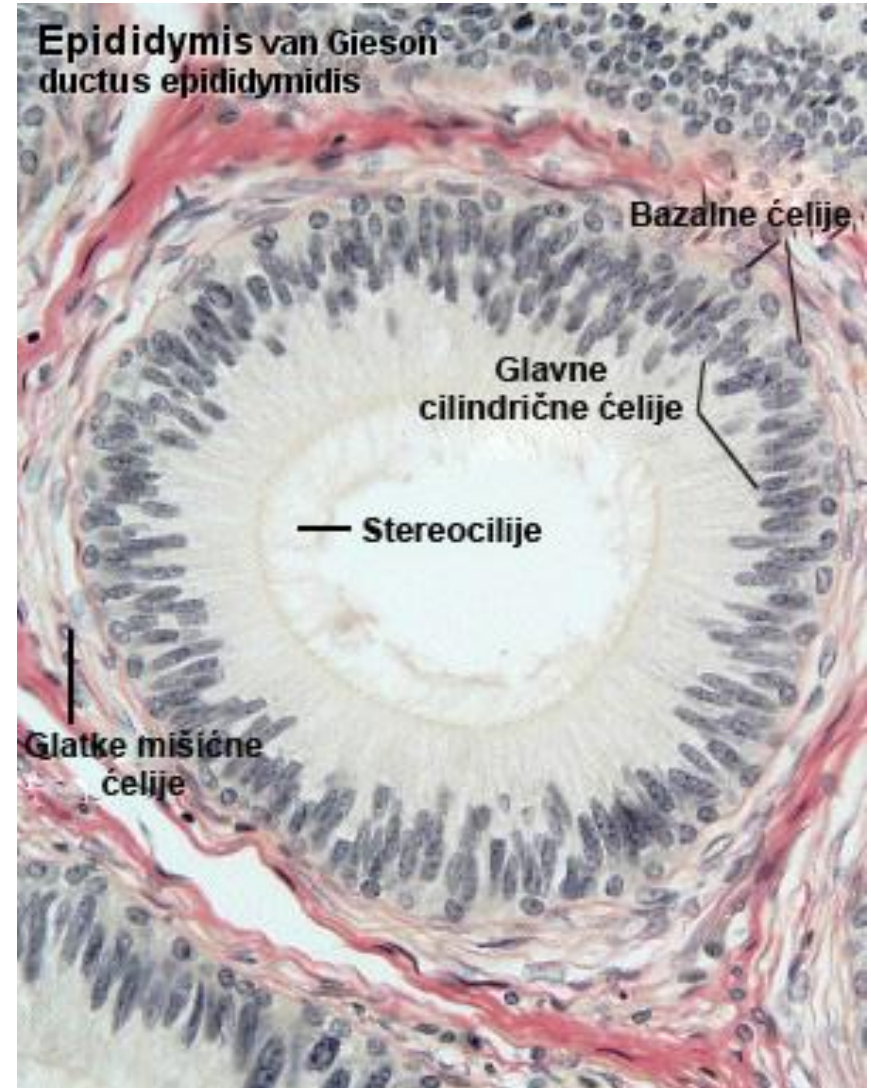
- **Дуктус епидидимис** је дугачак изувијан цевasti орган (око 4-6m) који континуирано спроводи сперматозоиде из тестиса.
- Пасивни транспорт сперматозоида кроз епидидимис траје око **12 дана** и за то време долази до њиховог **згушњавања** услед ресорпције тестисне течности.



Gartner and Hiatt: Color Textbook of Histology, 3rd ed. Philadelphia, W.B. Saunders, 2007.

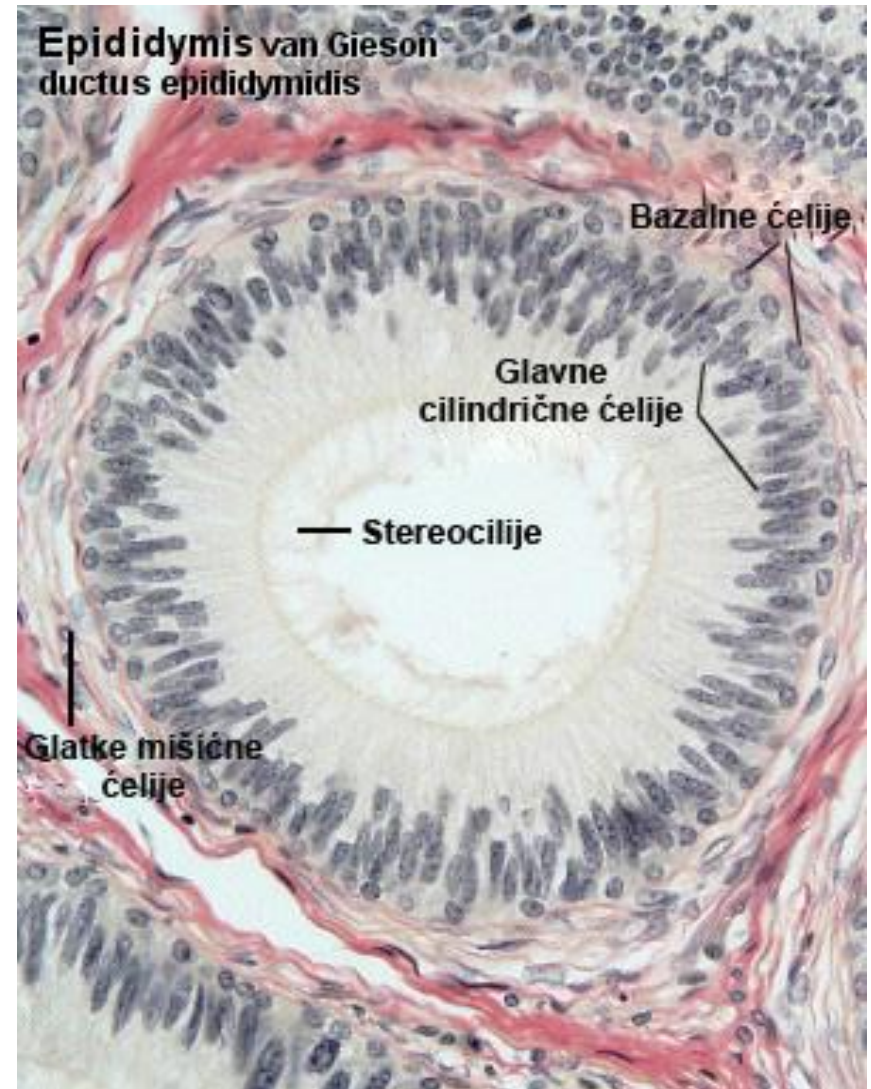
Ductus epididymis

- Зид **епидидимиса** састоји се из три слоја:
- **тунике мукозе**
- **тунике мускуларис**
- **тунике адвентиције**



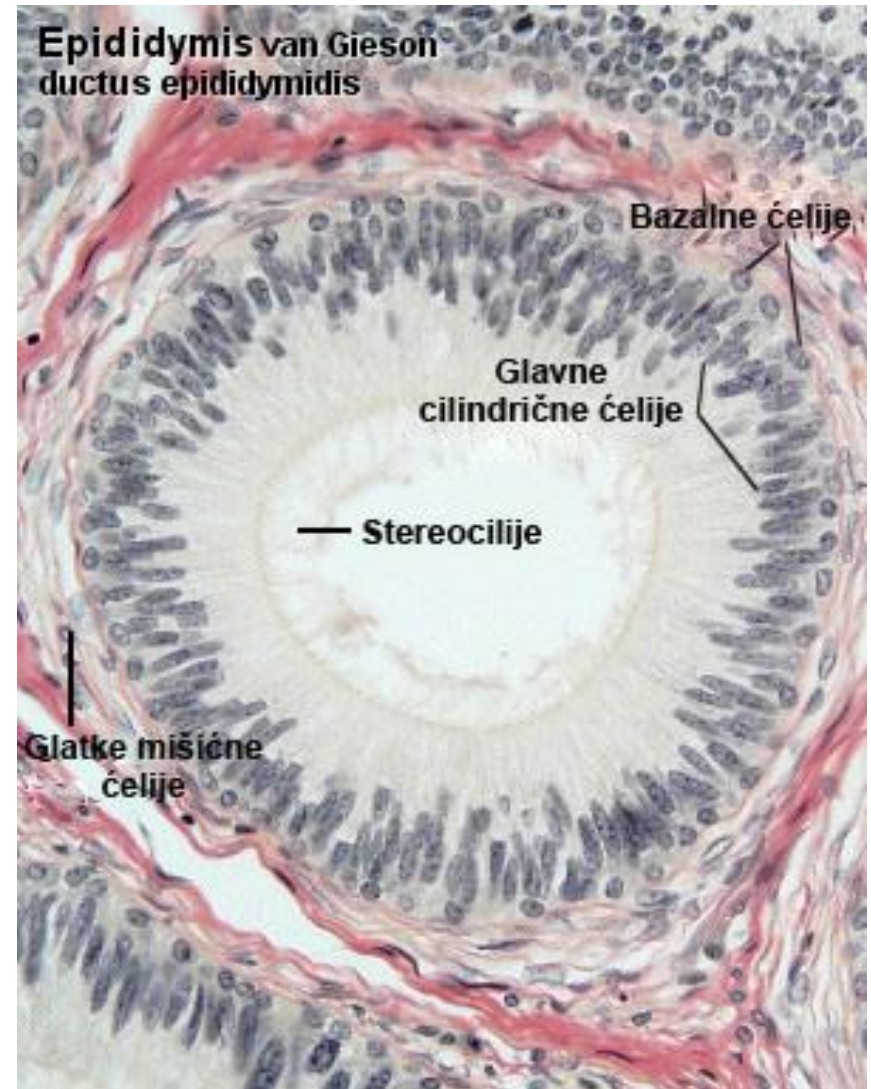
Ductus epididymis

- Туника мукоза састоји се од ламине епителијалис и ламине проприје.
- Ламину епителијалис гради псеудослојевит дворедан епител.
- У саставу епитела налазе се **високе цилиндричне** ћелије са дугачким микровилима и **ниске базалне** матичне ћелије.
- **Лamina проприја** је саграђена од ретких фибробласта и колагених фибрила.



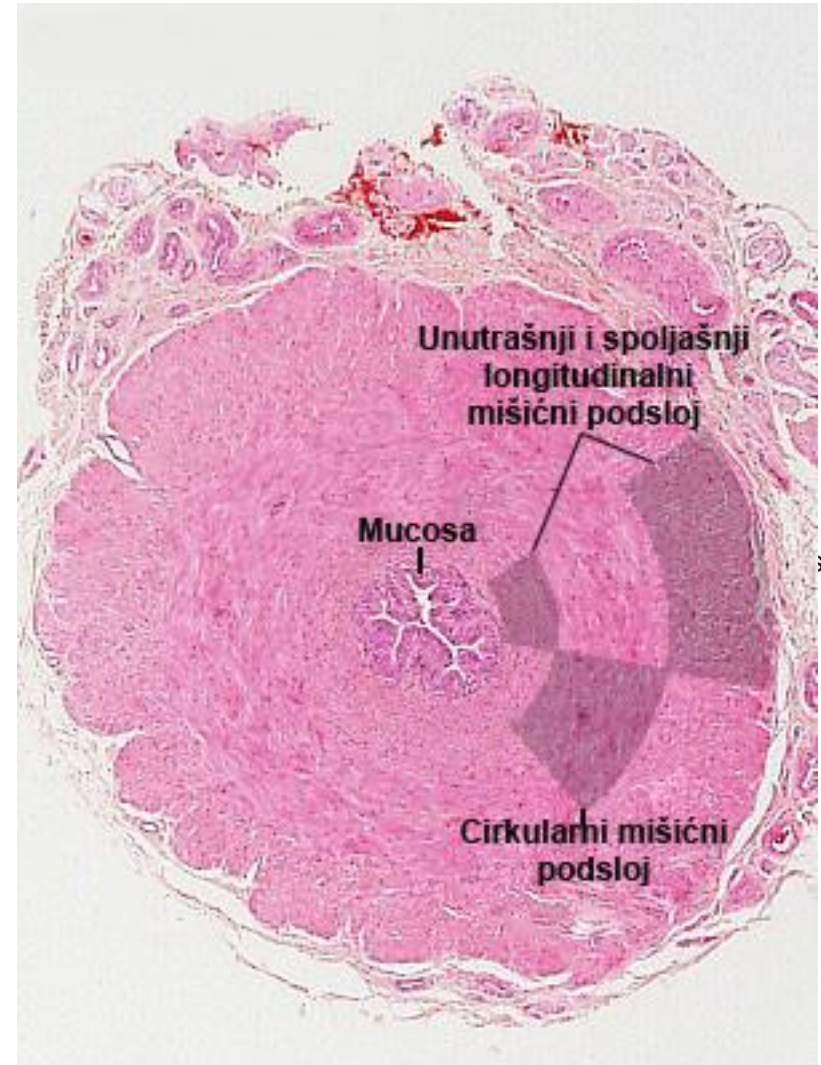
Ductus epididymis

- **Туника мускуларис** је у почетним деловима састављена **од једног циркуларног слоја** глатких миоцита, док је у пределу репа знатно дебља и **трослојна**.
- На површини епидидимиса налази се богато васкуларизовано растресито везивно ткиво (**туника адвентиција**) која образује танку фиброзну капсулу.



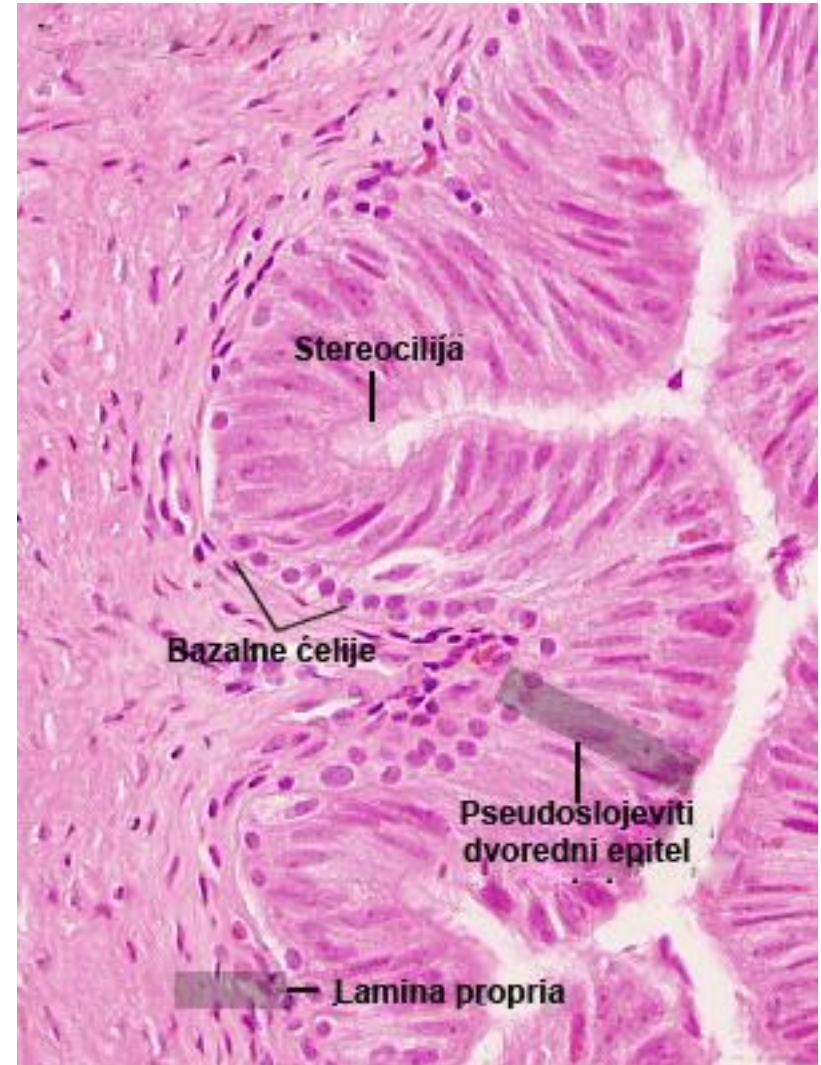
Ductus seu vas defferens

- Полазећи од репа епидидимиса, систем одводних канала се наставља **дуктусом деференсом**.
- **Дуктус деференс** током ејакулације омогућава **пражњење сперматозоида у уретру**.
- Зид овог цевастог органа састоји се такође из три слоја: **туника мукоза**, **туника мускуларис** и **туника адвентиција**.



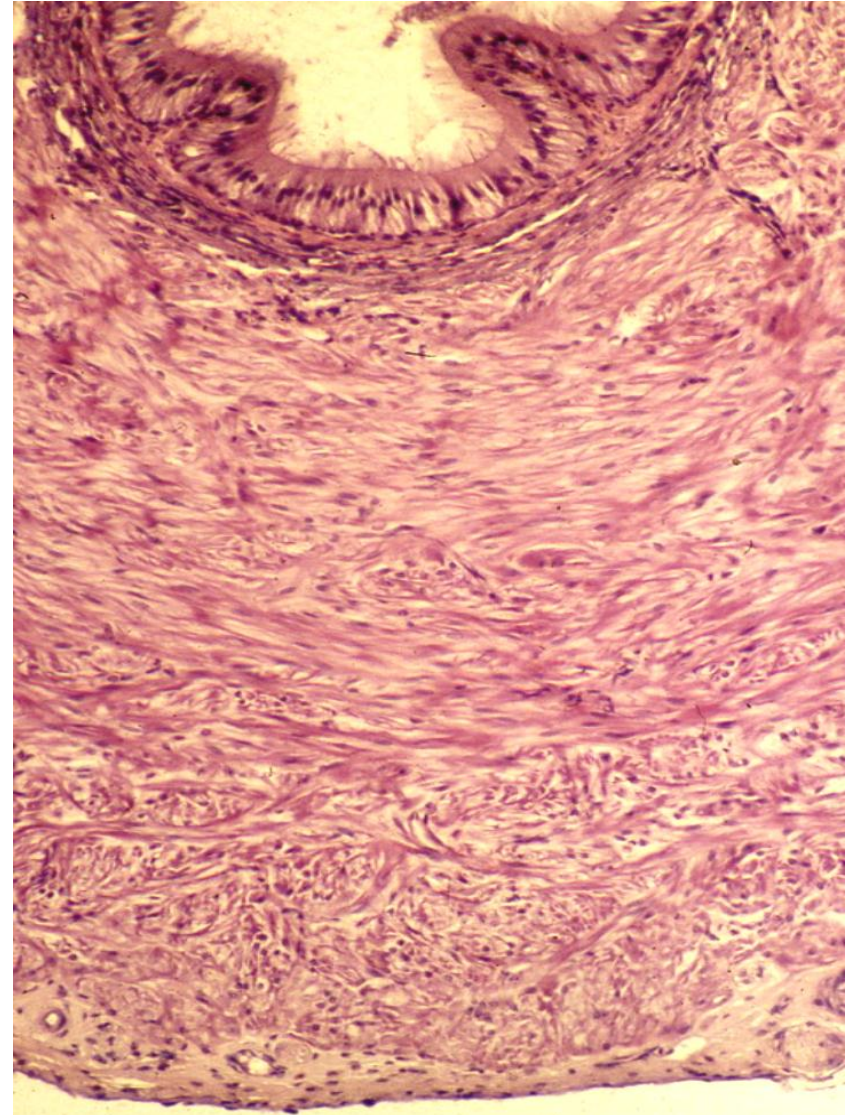
Ductus deferens

- Туника мукоза састоји се из епитела и ламине проприје.
- Псеудослојевит дворедан епител садржи високе цилиндричне ћелије са стереоцилијама и ниске базалне, матичне ћелије.
- Ламина проприја је богата еластичним влакнима




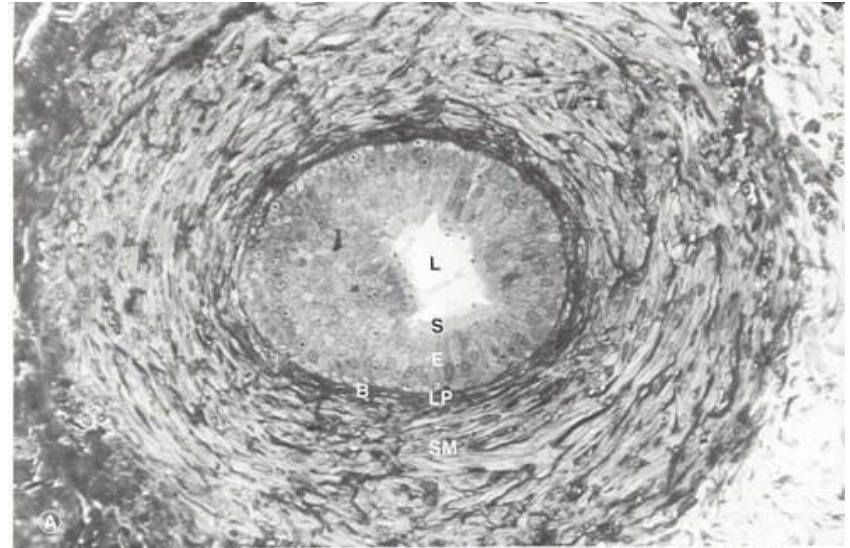
Ductus deferens

- **Најразвијенији део зида дуктус деференса је туника мускуларис.**
- Састоји из три слоја: **спољашњег и унутрашњег лонгитудиналног и средњег дебелог циркуларног слоја.**
- На површини семовода налази се слој растреситог везивног ткива – **туника адвентиција.**



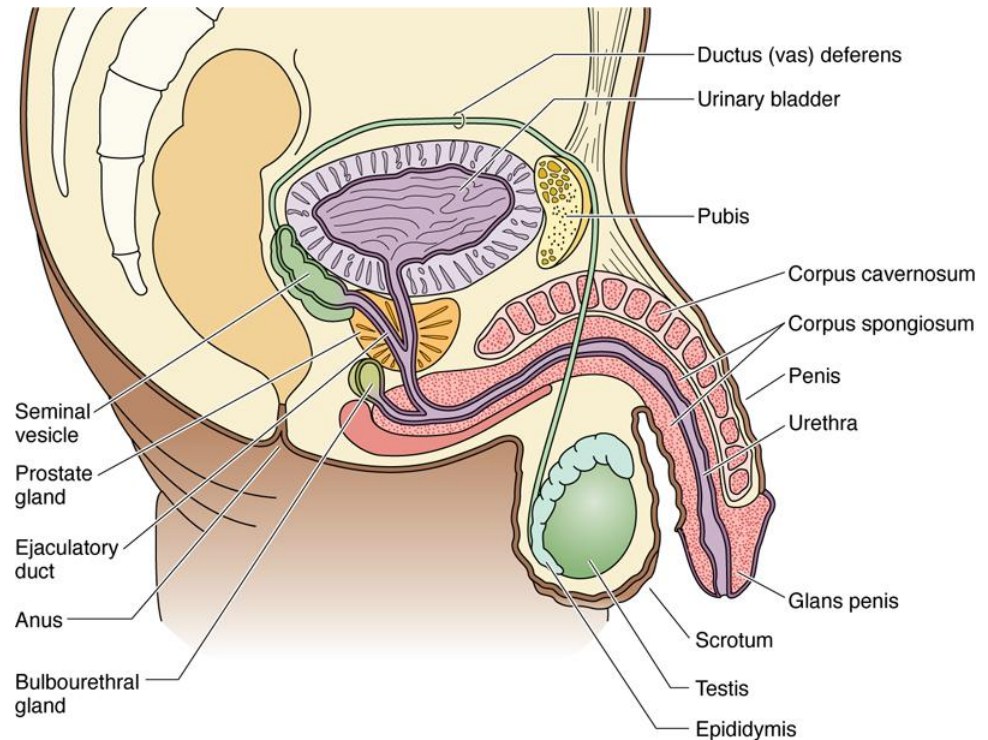
Ductus deferens

- Слика **A** и **Б**. Оптичка и TEM фотомикрографија ductus deferens-а.
- **В** – базална ћелија;
- **Е** – псеудослојевити дворедан епител;
- **L** – лумен;
- **LP** – ламина проприа;
- **S** – стереоцилија;
- **SM** – глатки мишић
- (Легенда и фотомикрографија www.visualhistology.com)



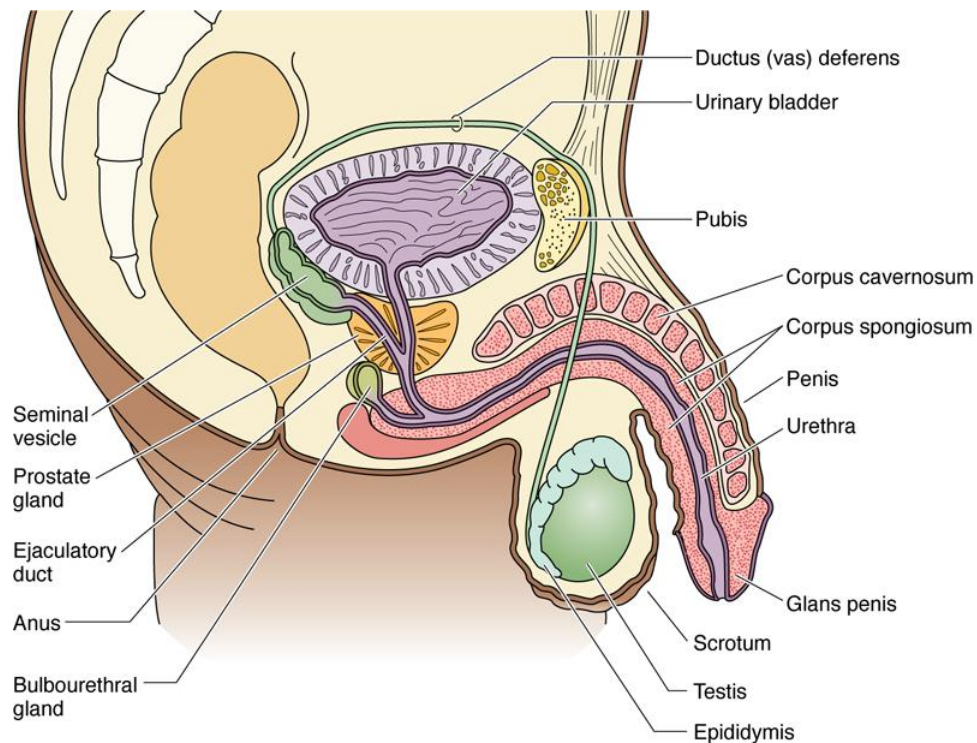
Ductus deferens

- У свом завршном делу, дуктус деференс се проширује градећи **ампулу** (*ampulla ducti deferenti*) у коју се уливају **изводни канали семених кесица** у тренутку када кроз ампулу пролазе сперматозоиди.
- На крају ампуларног проширења, **дуктус деференс улази у тело простате** и у том сегменту његов зид губи тунику мускуларис и адвентицију.
- Овај завршни део семовода назива се ***ductus ejaculatorius*** и он се завршава **уливањем у лумен простатичног дела уретре**.



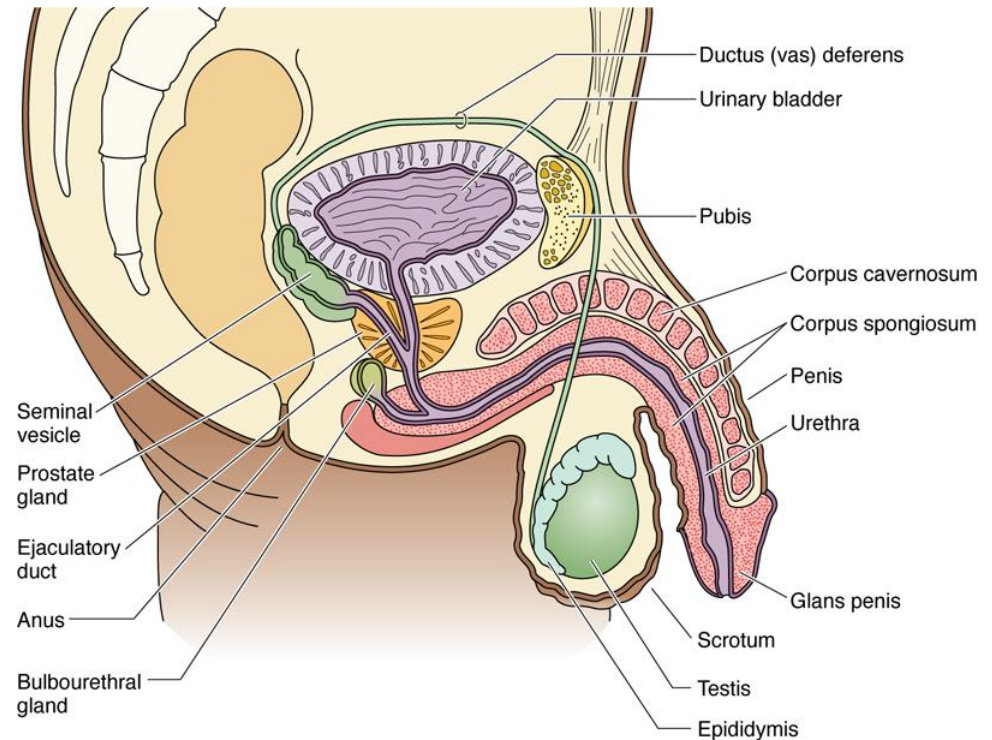
Помоћне жлезде мушког репродуктивног система

- Жлезде придодате мушком репродуктивном тракту су:
- **vesiculae seminales**
- **простата и**
- **Cowper-ове**
булбоуретралне жлезде



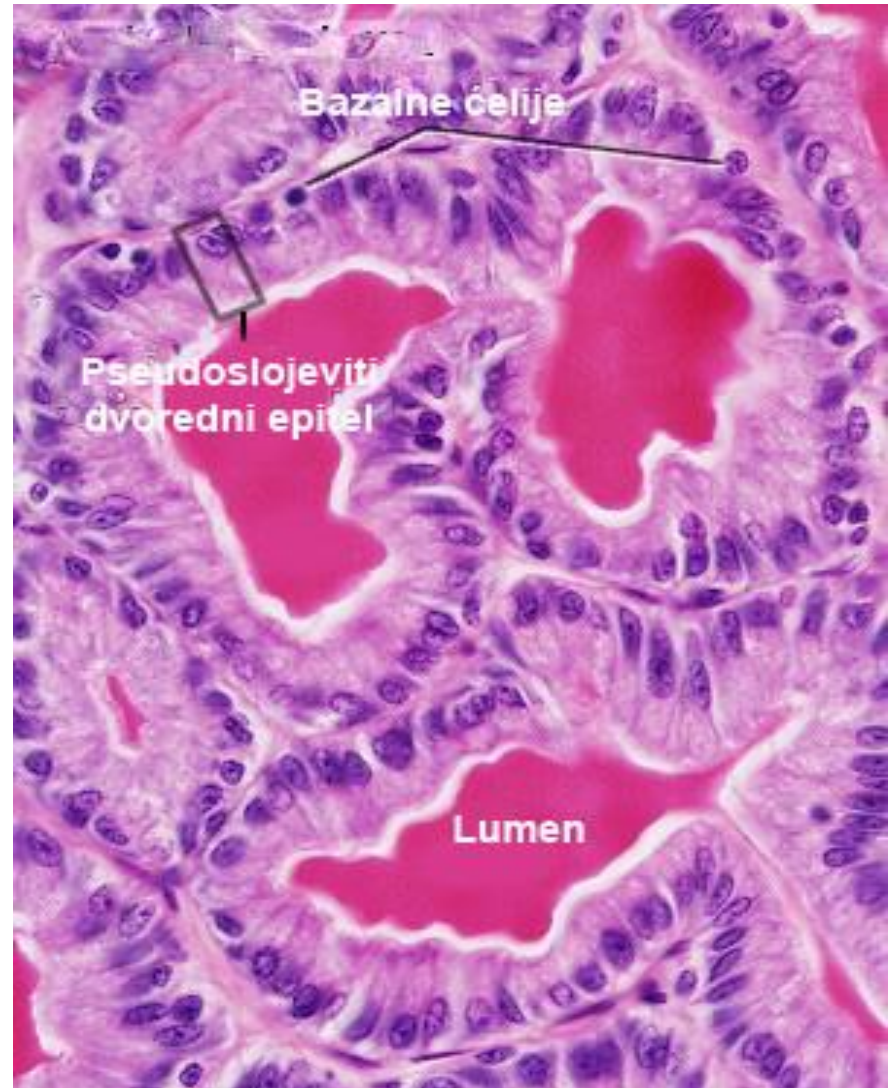
Vesicula seminalis

- **Семене кесице** су парне жлезде дугуљастог облика, обавијене капсулом, смештене **уз задњи зид мокраћне бешике**.
- Свака од њих представља изувијану цев дужине око 15cm.
- Простор између „вијуга” попуњава **растресито везивно ткиво**



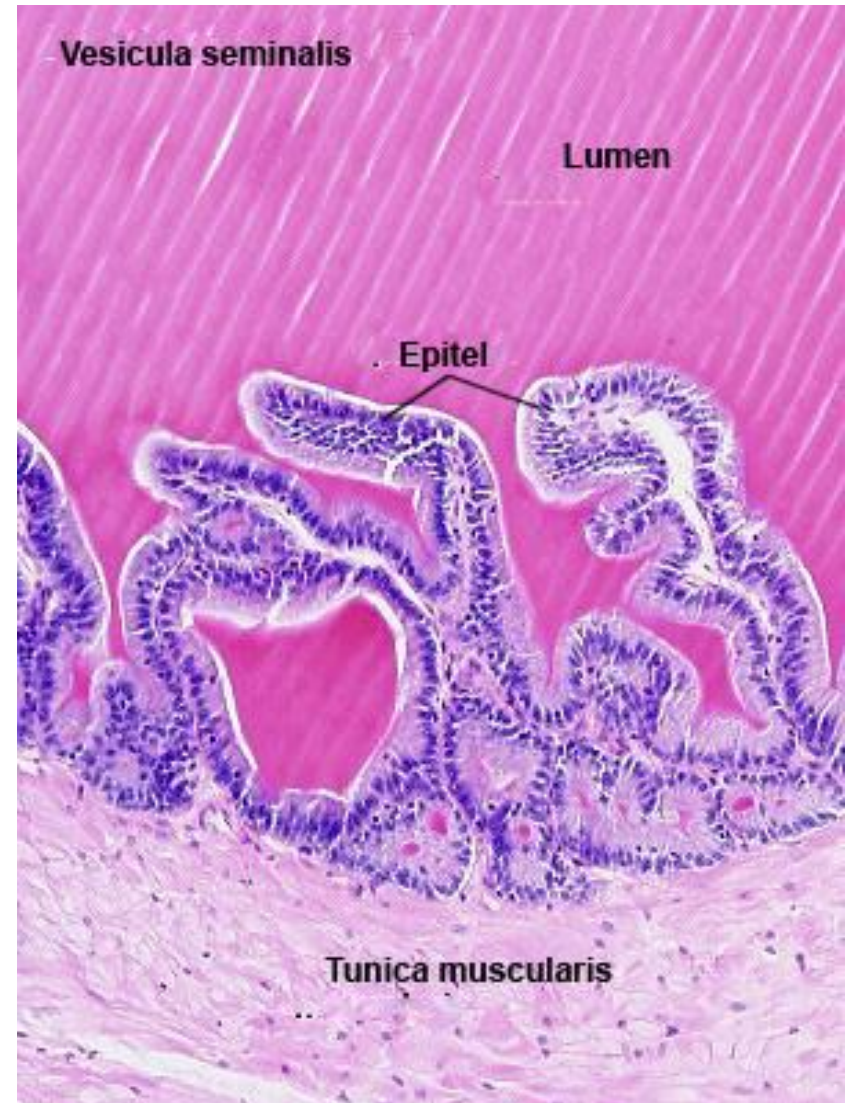
Vesicula seminalis

- **Семене кесице** су парне жлезде дугуљастог облика, обавијене капсулом, смештене **уз задњи зид мокраћне бешике**.
- Свака од њих представља изувијану цев дужине око 15cm.
- Простор између „вијуга” попуњава **растресито везивно ткиво**



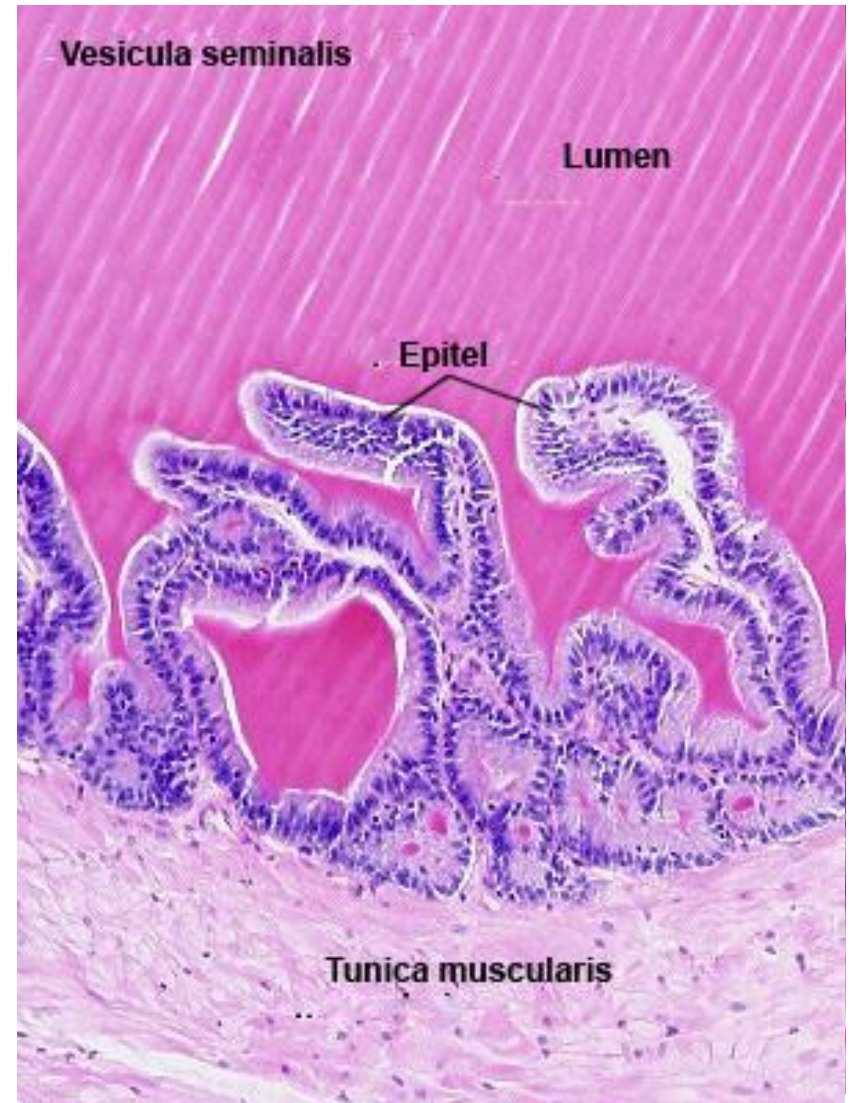
Vesicula seminalis

- Зид семене кесице, састоји се из три слоја:
- **тунике мукозе**
- **тунике мускуларис** и
- **тунике адвентиције**



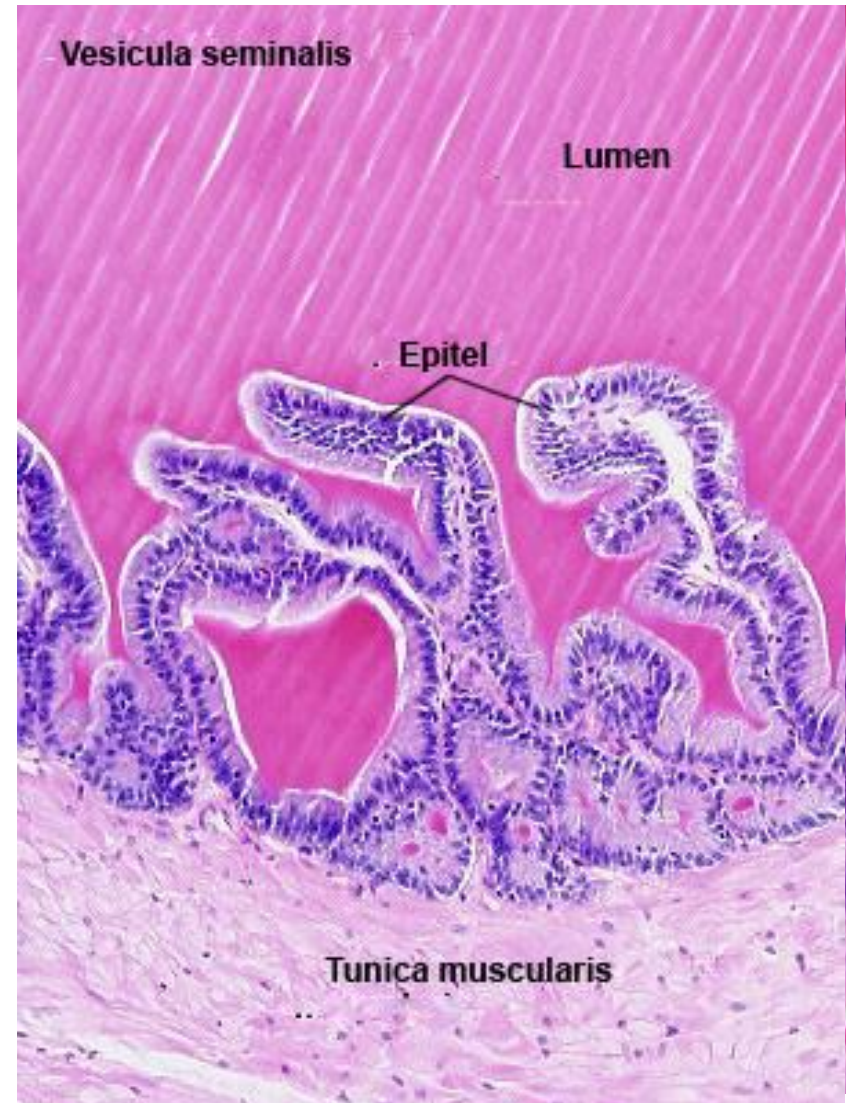
Vesicula seminalis

- **Туника мукоза** прави бројне ирегуларне наборе који проминирају у лумен цевчице.
- Састављена је из **једнослојног коцкастог** или **цилиндричног епитела** и **ламине проприје**.
- **Коцкасте ћелије** синтетишу протеински секрет богат фруктозом (извор енергије за покретање сперматозоида), фибриногеном, витамином Ц и простагландинима.



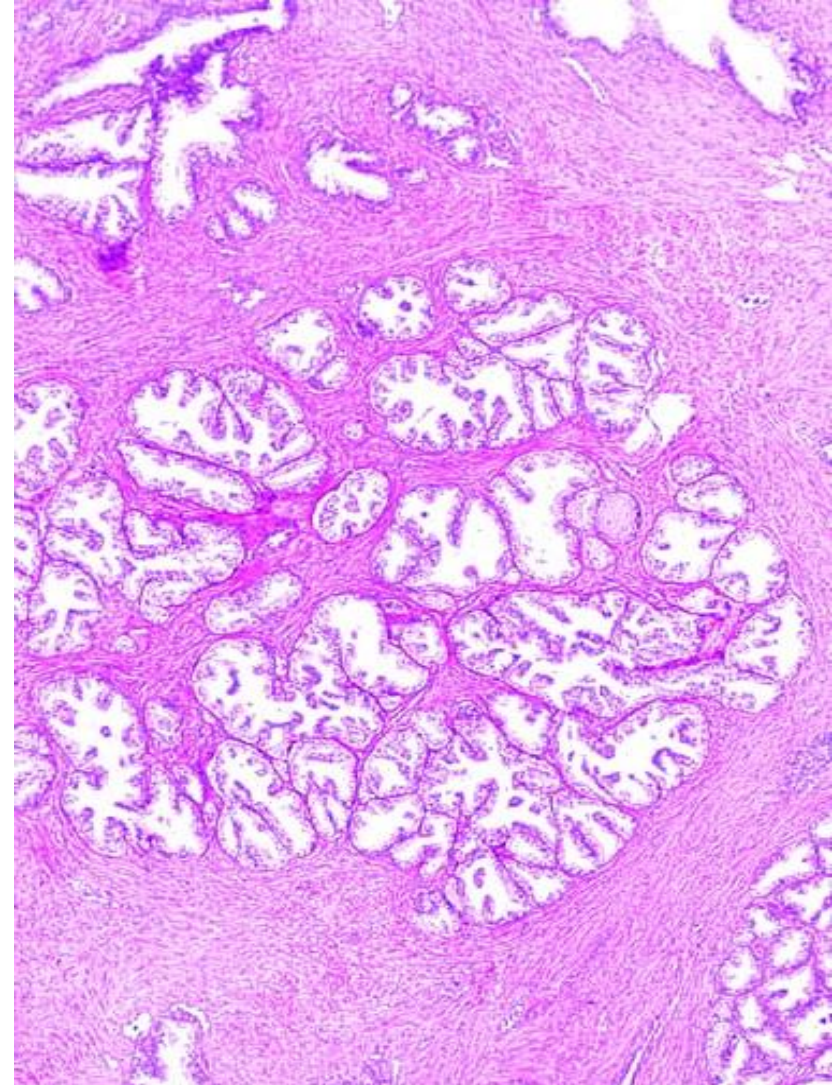
Vesicula seminalis

- У дубини набора мукозе, епител је често **дворедан цилиндричан**, па осим секретних (високих цилиндричних ћелија) садржи и **базалне, матичне ћелије**.
- **Туника мускуларис** састоји се од **циркуларног и лонгитудиналног слоја**, чијом контракцијом се, током ејакулације, потискује секрет у смеру ампуле дуктус деференса.



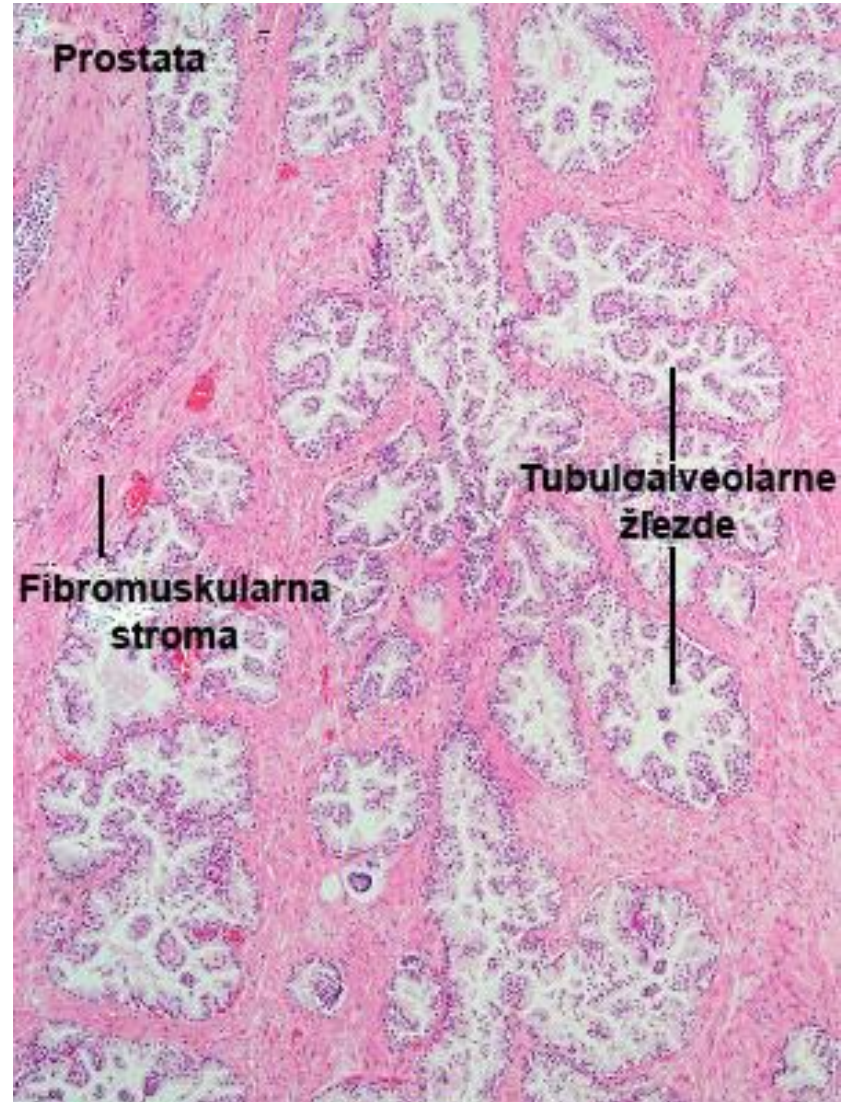
Простата

- **Паренхим** је састављен од великог броја **тубулоалвеоларних жлезда** различите величине, које су распоређене радијално у **три концентрична слоја** око уретре.
- Најмање жлезде су **најближе уретри**, изгледају као инвагинације њене мукозе, па се зато називају **мукозне жлезде**.



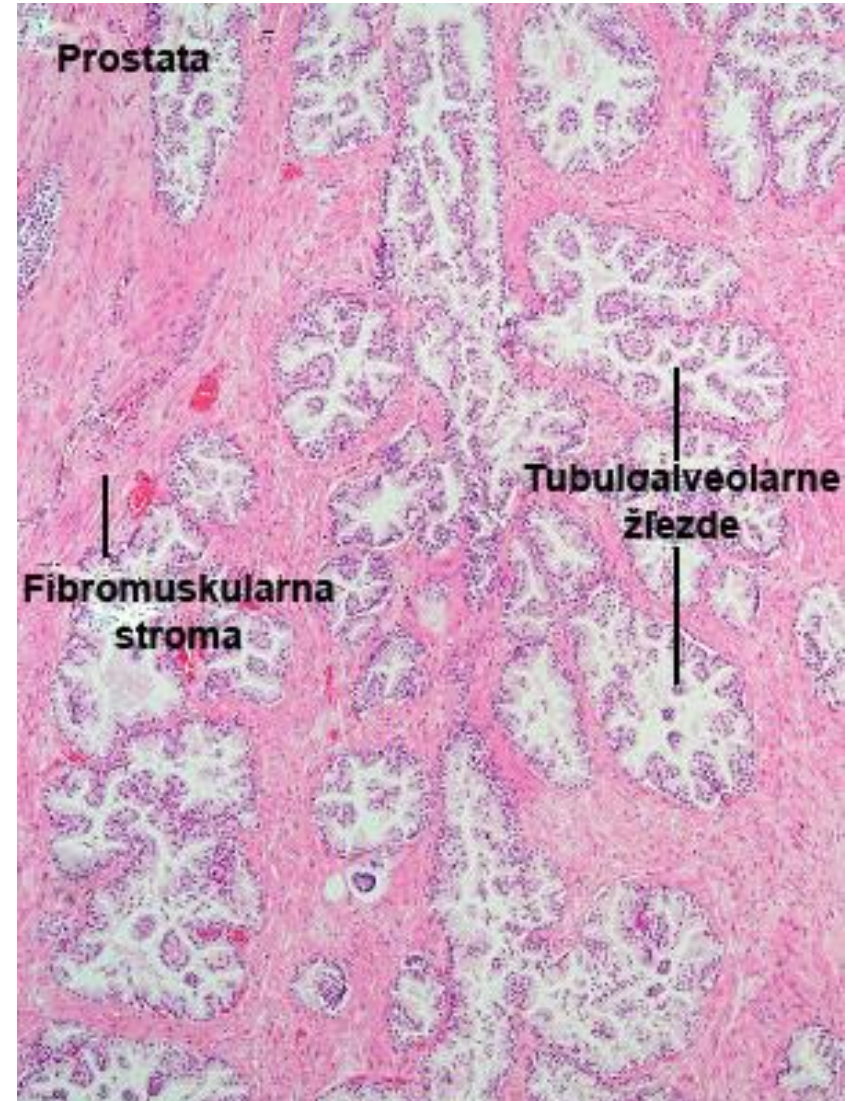
Простата

- Други слој чине нешто веће **субмукозне жлезде**, које се својим изводним каналима такође уливају у уретру.
- У **трећем**, периферно распоређеном **слоју**, налазе се највеће и најразгранатије тзв. **праве простатичне жлезде**.



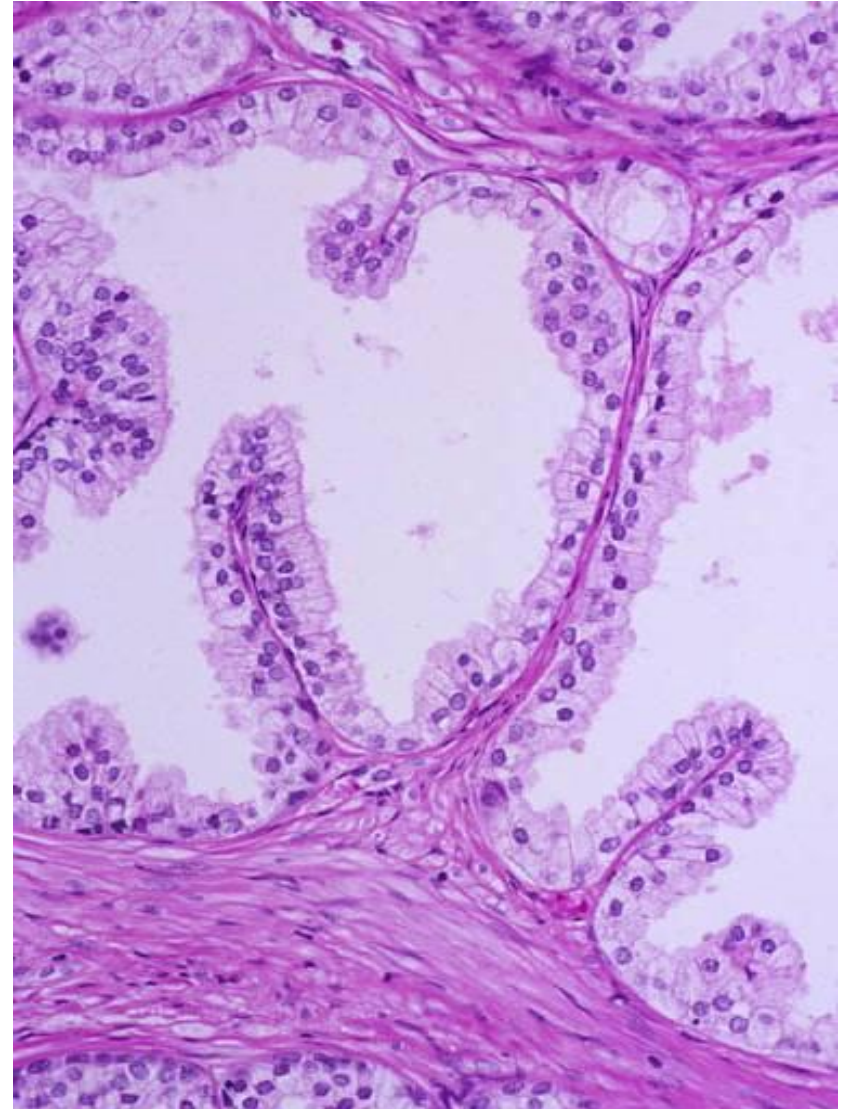
Простата

- **Праве простатичне жлезде** (има их 30-50) производе највећи део **простатичног секрета** и изливају га у уретру посредством 15-30 изводних канала.
- Све простатичне жлезде поседују изражену **базалну ламину**, на коју се ослањају **секретни делови** састављени од **једнослојног цилиндричног епитела**.



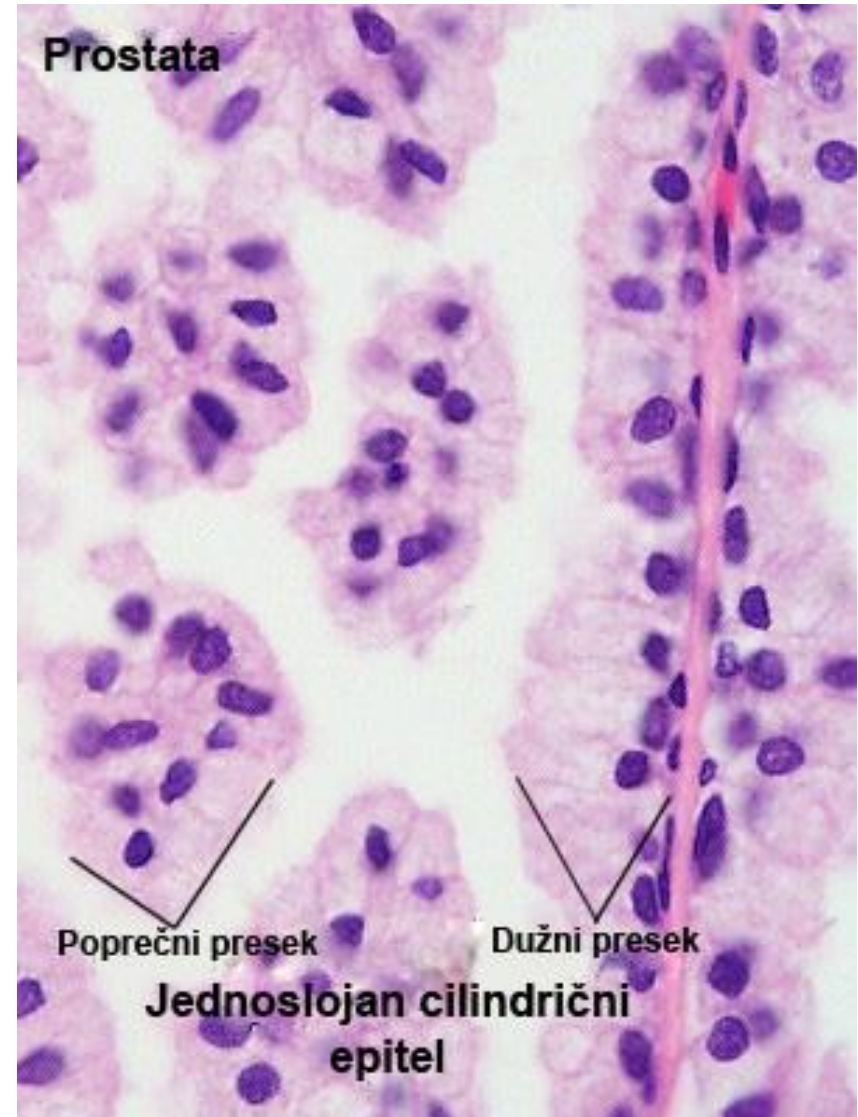
Простата

- Под дејством **андрогених хормона**, епител постаје **цилиндричан дворедан**, са секретним цилиндричним и ниским базалним ћелијама.
- **Изводни канали** жлезда обложени су **дворедним цилиндричним епителом**, који се постепено мења на свом путу ка уретри, па у непосредној близини **постаје епител прелазног типа** (уротел).
- Између жлезда налази се обилна **фибромускуларна строма**.



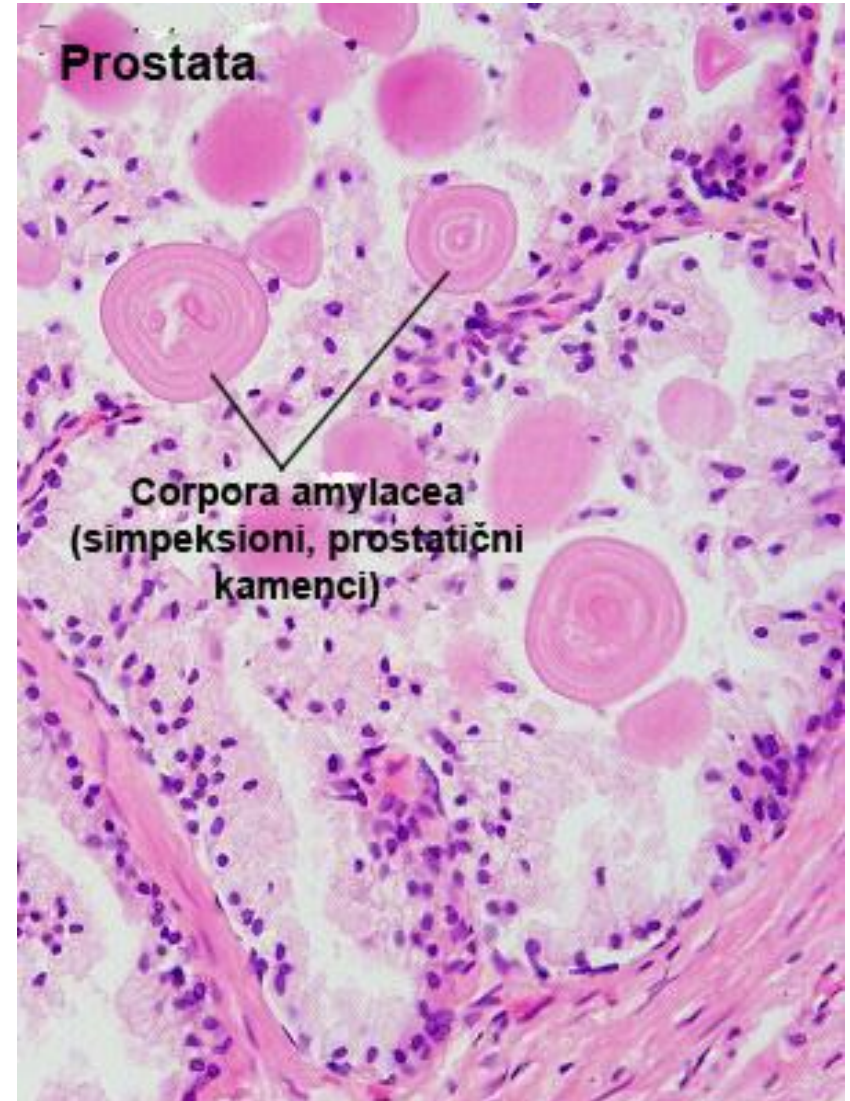
Простата

- Под дејством **андрогених хормона**, епител постаје **цилиндричан дворедан**, са секретним цилиндричним и ниским базалним ћелијама.
- **Изводни канали** жлезда обложени су **дворедним цилиндричним епителом**, који се постепено мења на свом путу ка уретри, па у непосредној близини **постаје епител прелазног типа** (уротел).
- Између жлезда налази се обилна **фибромускуларна строма**.



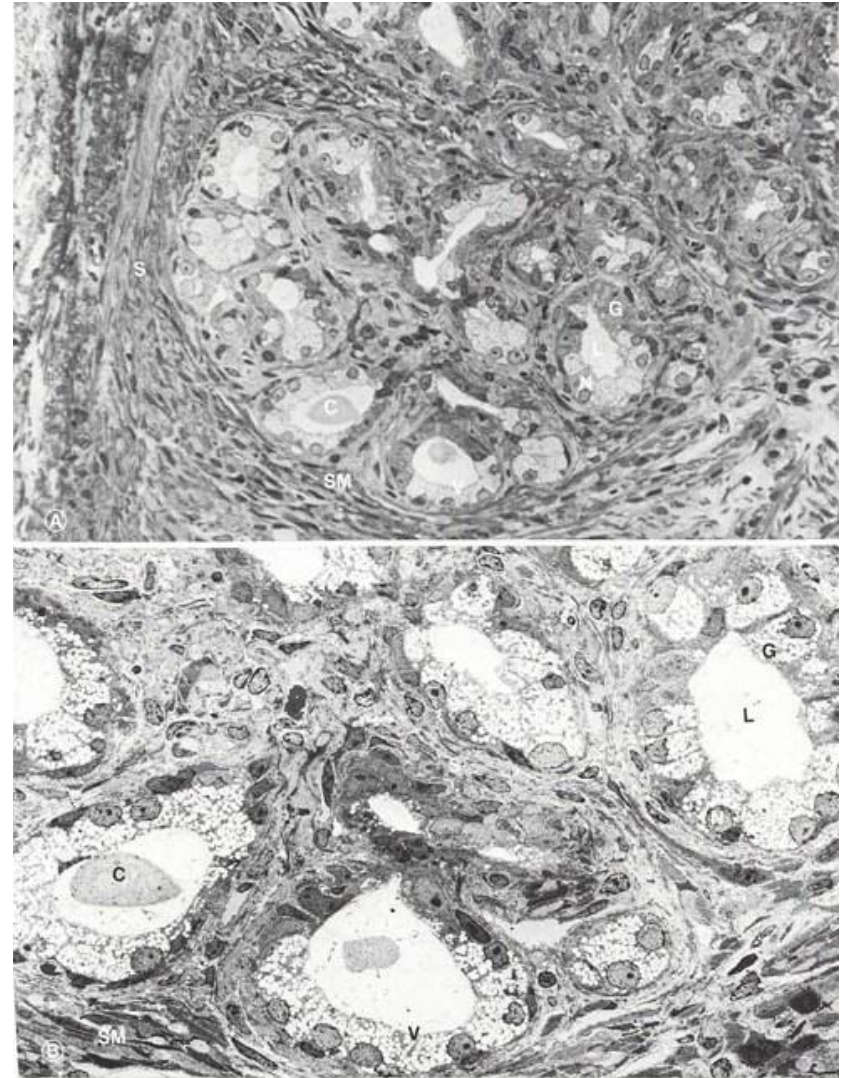
Простата

- Лумени тубулоалвеоларних жлезда често су испуњени кружним или овалним **простатичним каменцима (corpora amylacea)**.
- Простатични каменци састоје се од калцификованих гликопротеина.
- Њихов број повећава са старењем.



Простата

- Слика А и Б. Оптичка и ТЕМ фотомикрографија пресека простате.
- **C** – простатични каменац;
- **G** – ацинус тубулоацинусне жлезде;
- **L** – лумен ацинуса;
- **H** – нуклеус секреторне ћелије;
- **S** – везивно-мишићна строма
- **SM** – глатки мишић;
- **V** – секреторне везикуле у апикалном домену секреторне ћелије.
- (Легенда и фотомикрографија www.visualhistology.com)

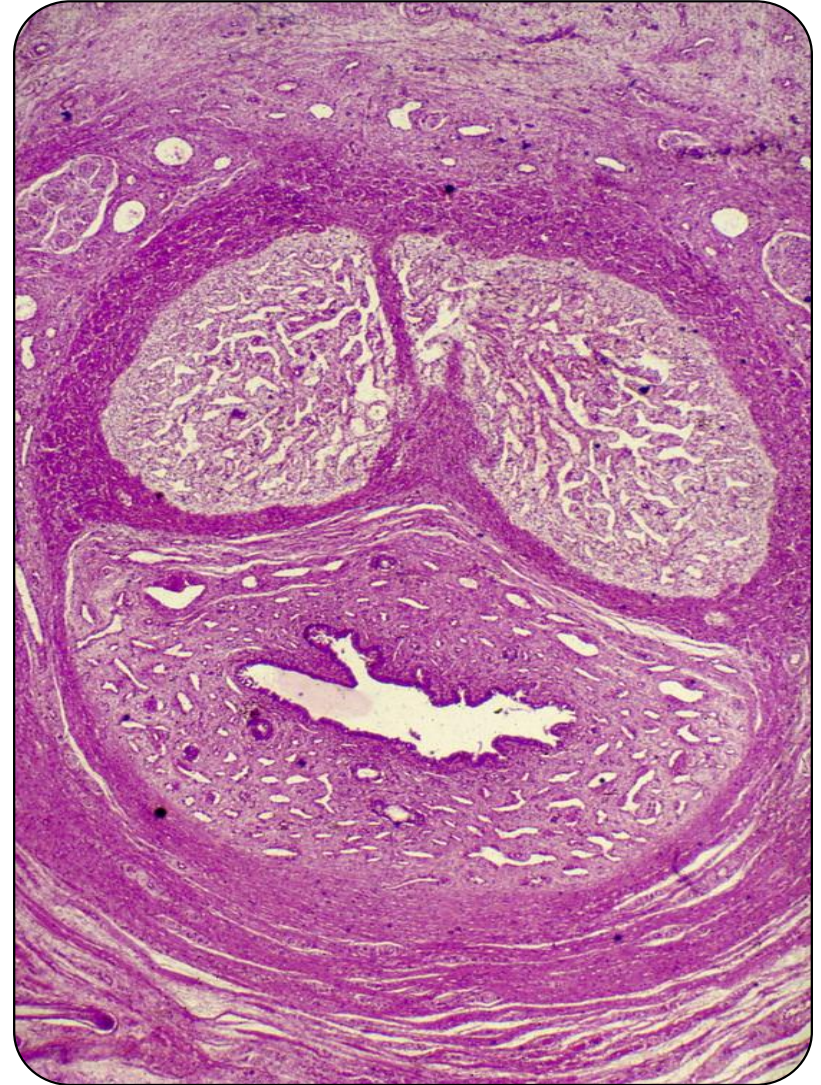

Булбоуретралне жлезде (*gll. bulbouretrales*)

- **Булбоуретралне жлезде** су мале, парне, округле, тубулоалвеоларне жлезде које синтетишу **мукоидни секрет** у току копулације.
- Смештене **са обе стране уретре** и у њу изливају секрет посредством изводног канала.
- **Секретни епител** ових жлезда је **једноредан**, а облик варира у зависности од напуњености **од високог цилиндричног**, преко **коцкастог до плочастог**.

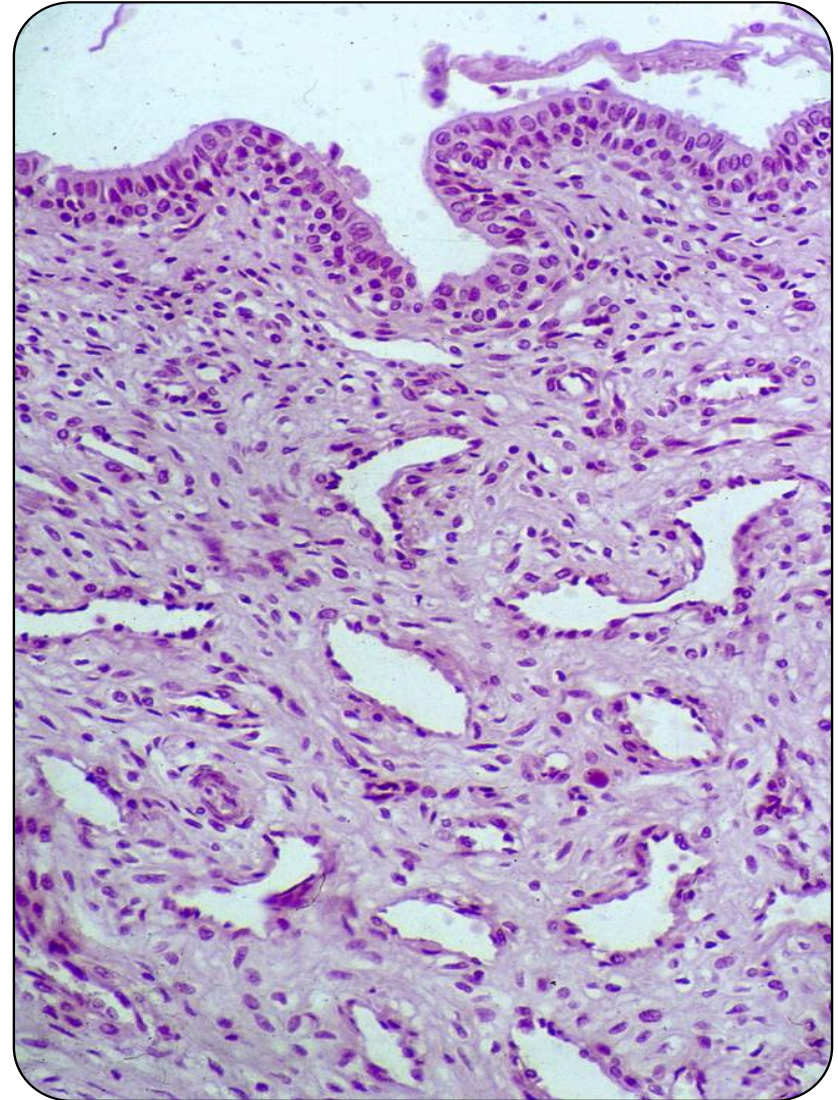
Penis

- **Пенис** представља завршни орган гениталног и уринарног тракта мушкарца.
- Чине га **три еректилна тела**: два ***corpora cavernosa***, смештена на дорзалној страни и ***corpus spongiosum*** смештен на вентралној страни.
- Кроз ***corpus spongiosum*** пролази ***pars spongiosa*** уретре.



Penis

- На свом предњем крају, **корпус спонгиозум** се проширује у **гланс пенис**.
- Свако еректилно тело, обавијено је **туником албугинеом** од које у унутрашњост еректилних тела улазе **трабекуле**.
- **Између трабекула** се у кавернозним телима налазе **синуси или каверне**, а у спонгиозном телу **венске анастомозе**.
- Током ерекције ове шупљине су испуњене крвљу.



Penis

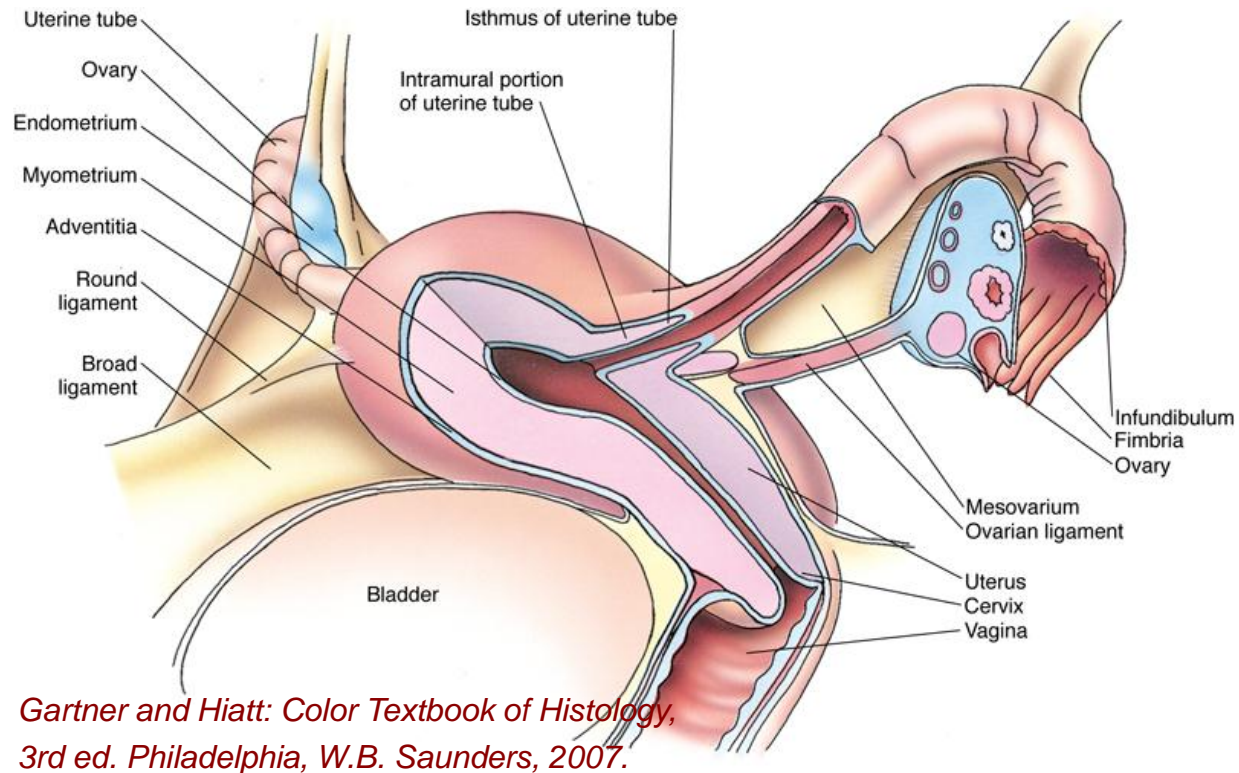
- **Еректилна тела** су васкуларизована **дубоким и дорзалним артеријама пениса**.
- **Дубоке артерије** пролазе кроз **кавернозна тела** и дају три врсте огранака:
- **артеријсковенске анастомозе** – спајају дорзалне артерије са одводним венама на површини кавернозних тела;
- **артерије хелицине** – празне се у синусе кавернозног тела, па се означавају и као функционалне гране;
- **ситне гранчице** или **метартериоле** – нутритивне гране, исхрањују трабекуле и дренирају се у каверне.
- **Дорзалне артерије** су смештене **између капсуле еректилних тела и фасције пениса**, исхрањују тунику албугинеу и веће трабекуле, а мали део крви из њих се излива у синусе еректилних тела.

Penis

- **Кожа пениса** је танка, пигментисана и покретна.
- Садржи доста **еластичних влакана** и **модификоване лојне жлезде** (*Tyson*-ове жлезде).
- **На глансу** прелази у **плочастослојевит епител** без орожавања, а затим у **епител уретре**.
- Садржи **слободне нервне завршетке** и **Meissner-ове корпускуле**, а у кожи гланса и бројна **генитална телашца**.

Женски репродуктивни систем

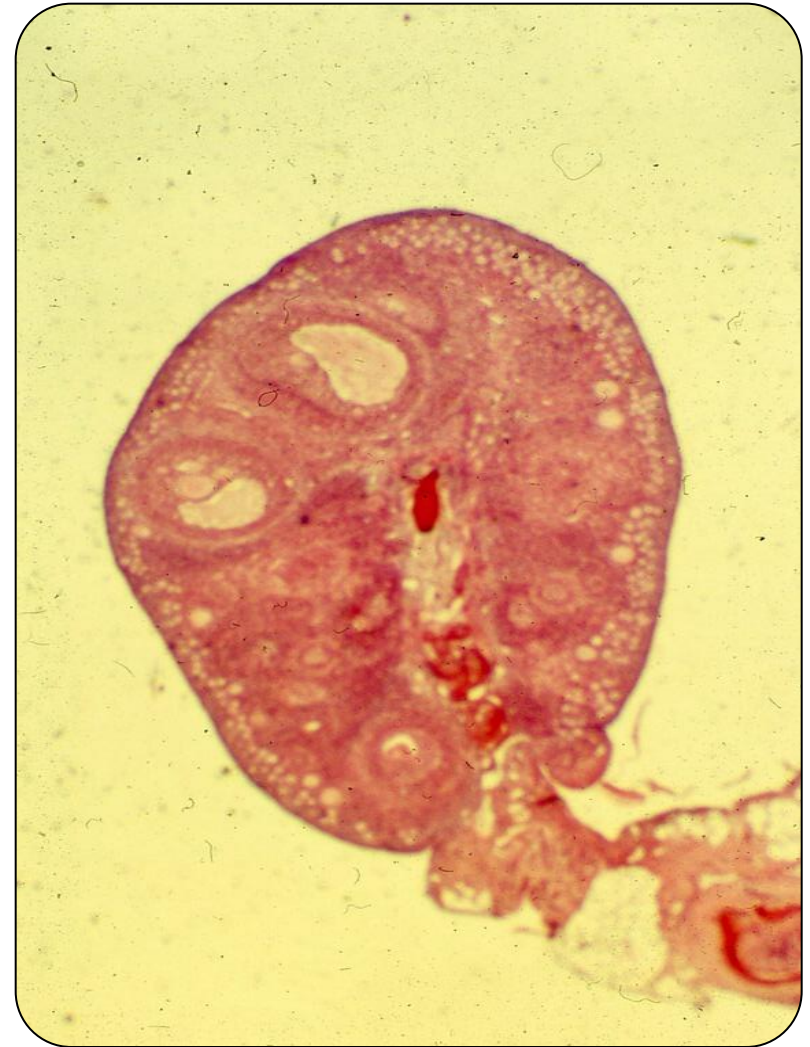Женски репродуктивни систем



- **Женски репродуктивни систем чине:**
- унутрашњи репродуктивни органи: парни оваријуми, утерус и вагина
- спољашње гениталије

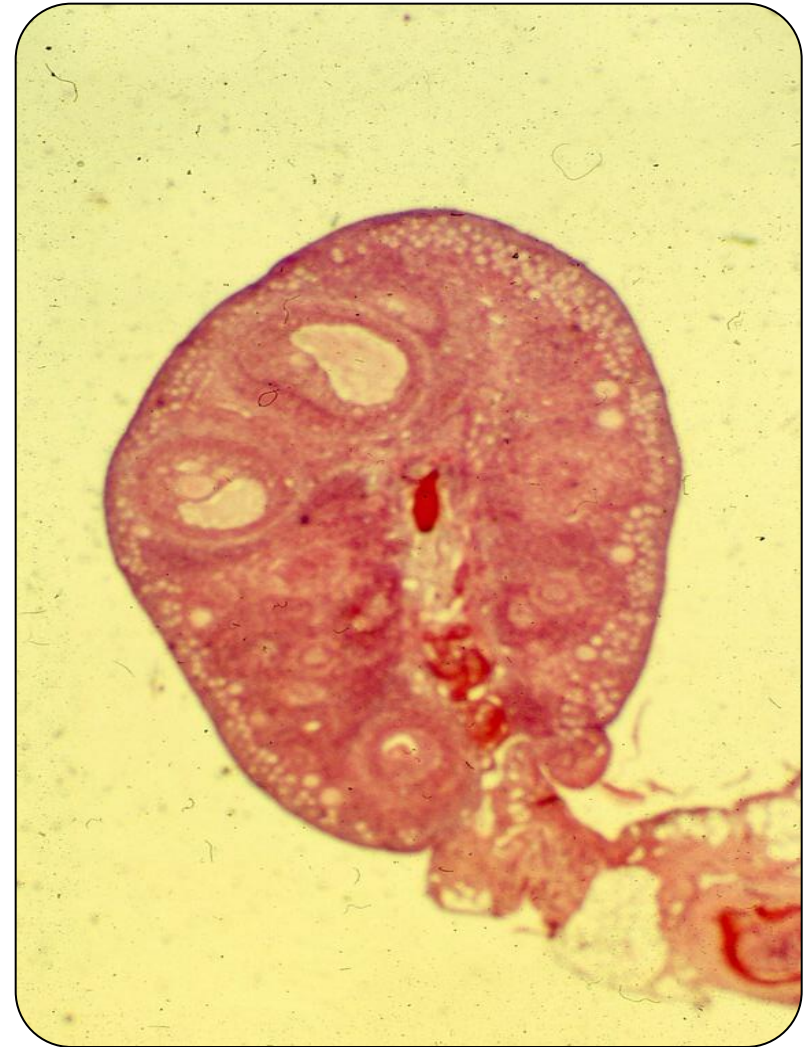Оваријум

- Оваријум је прекривен једноредним коцкастим епителом - **герминативни епител** – модификовани перитонеум.
- Испод овог епитела налази се **tunica albuginea**, везивноткивна капсула чија су колагена влакна оријентисана паралелно површини оваријума.



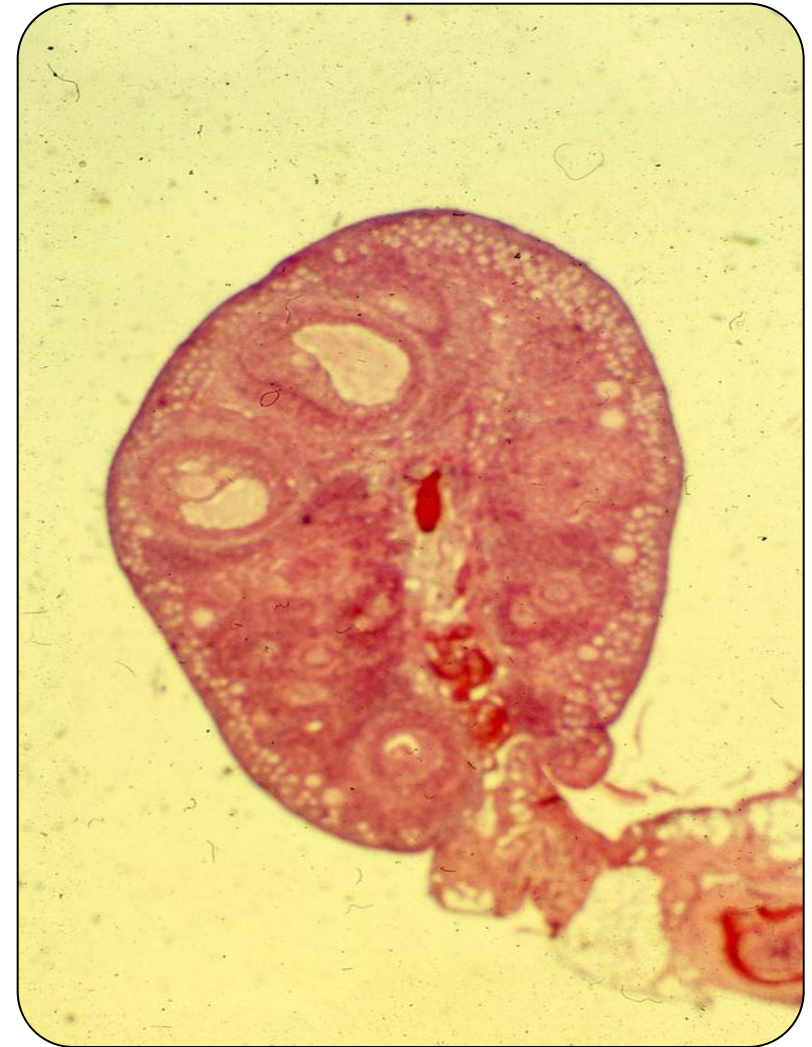Оваријум

- Оваријум се састоји из два основна дела:
- **Кортекс**, који је изразито целуларан (cortex ovarii)
- **Медула** (medulla ovarii)



Оваријум

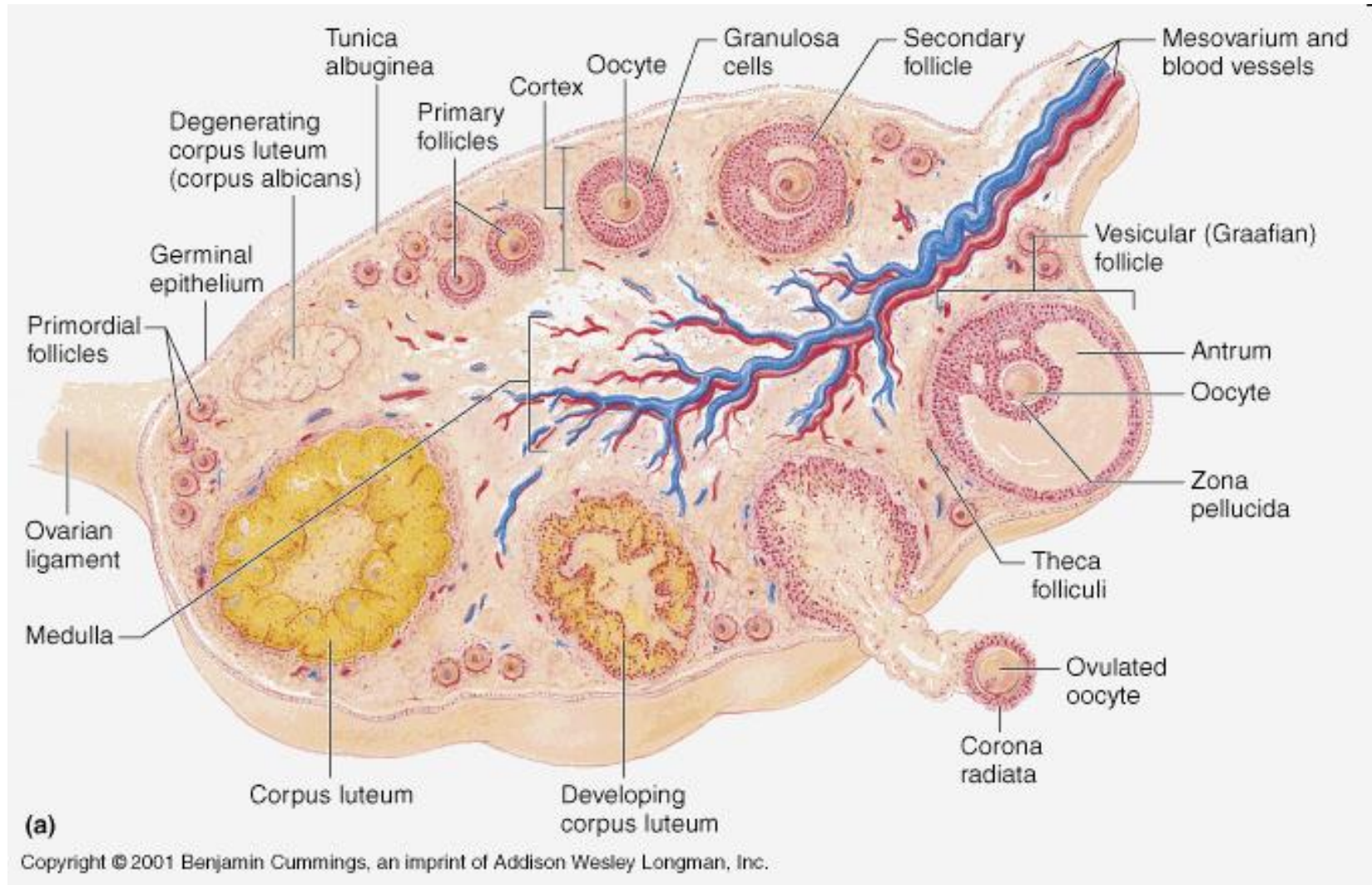
- Кортекс оваријума изграђен је од:
- **Строме** коју чине влакна везивног ткива и стромалне ћелије сличне фибробластима;
- **Паренхима** који садржи јајне фоликуле у различитим стадијумима развоја.
- **Медула** садржи велике крвне судове, лимфне судове и нервна влакна уроњена у везивноткивну строму, као и остатке Волфовог канала – **rete ovarii**.



Јајни фоликули

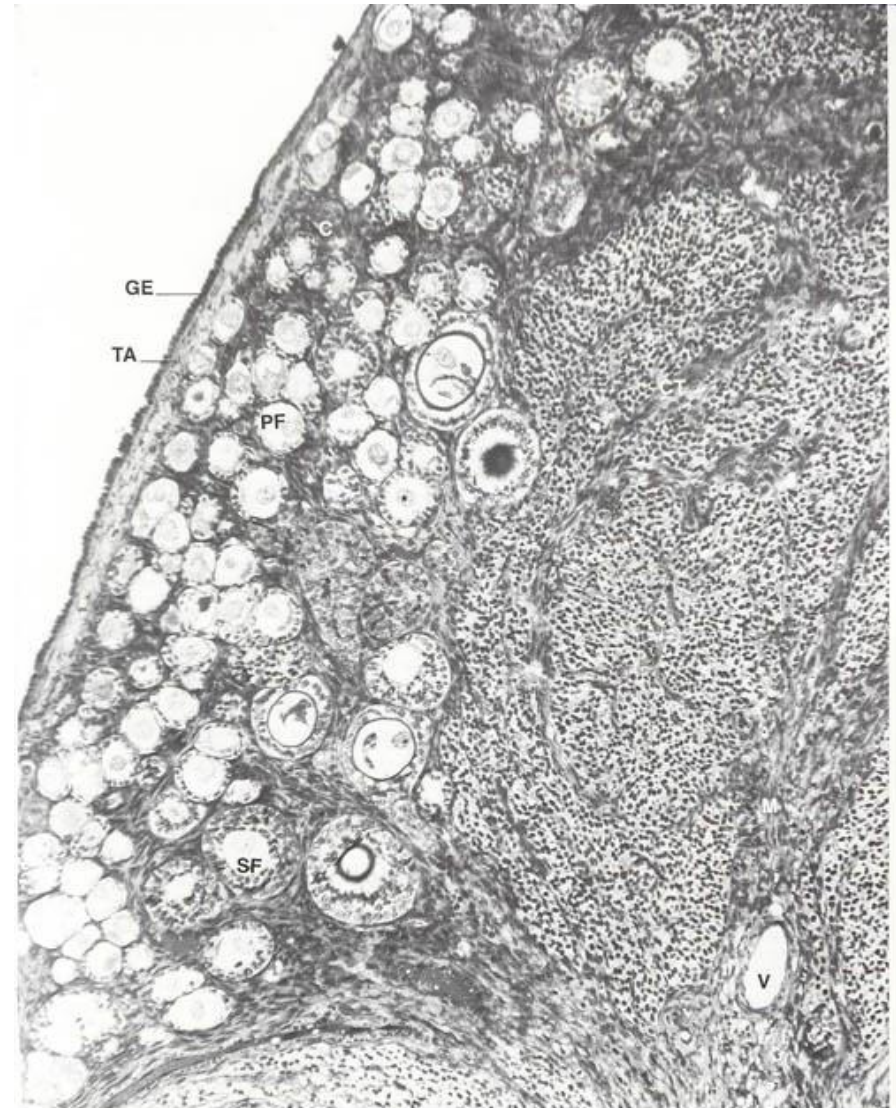
- **Јајни фоликули** садрже **јајну ћелију** са једним или више слојева **фоликулских (гранулозних) ћелија** које око ње формирају омотач.
- Смештени су у **кори јајника** и има их онолико колико и јајних ћелија.
- Изглед и величина јајних фоликула зависе од **стадијума развоја**.
- Огромна већина фоликула мирује (**мирујући фоликули**) и никада не крене у развој.
- Мањи број сваког месеца расте и сазрева (**сазревајући фоликули**).
- Обично само један међу њима у току месеца достигне пуну зрелост (**зрели или преовулациони фоликул**).
- Сазревање фоликула назива се **фоликулогенеза**.
- Током фоликулогенезе фоликули пролазе кроз **неколико стадијума**: примордијални, примарни униламеларни, примарни мултиламеларни (до овог стадијума траје **гонадотропин-независна фаза**), а након тога секундарни и терцијарни фоликул (**гонадотропин-зависна фаза фоликулогенезе**)

Јајни фоликули



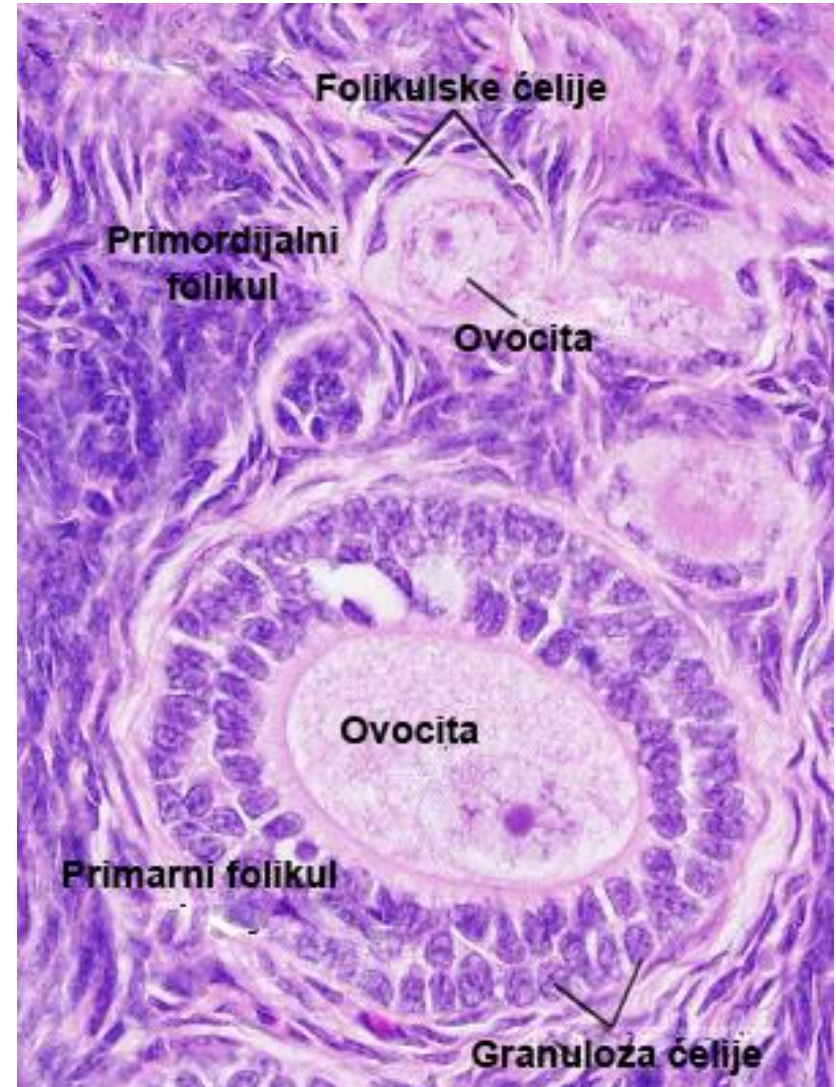
Оваријум

- **Оваријум.**
- **С** – кортекс;
- **СТ** – везивно ткиво у медули;
- **GE** – герминативни епител који прекрива оваријум;
- **М** – медула;
- **PF** – примарни фоликул;
- **SF** – секундарни фоликул;
- **TA** – туника албугинеа;
- **V** – крвни суд у медули;
- звездица – овоцита.
- (Легенда и фотомикрографија www.visualhistology.com)



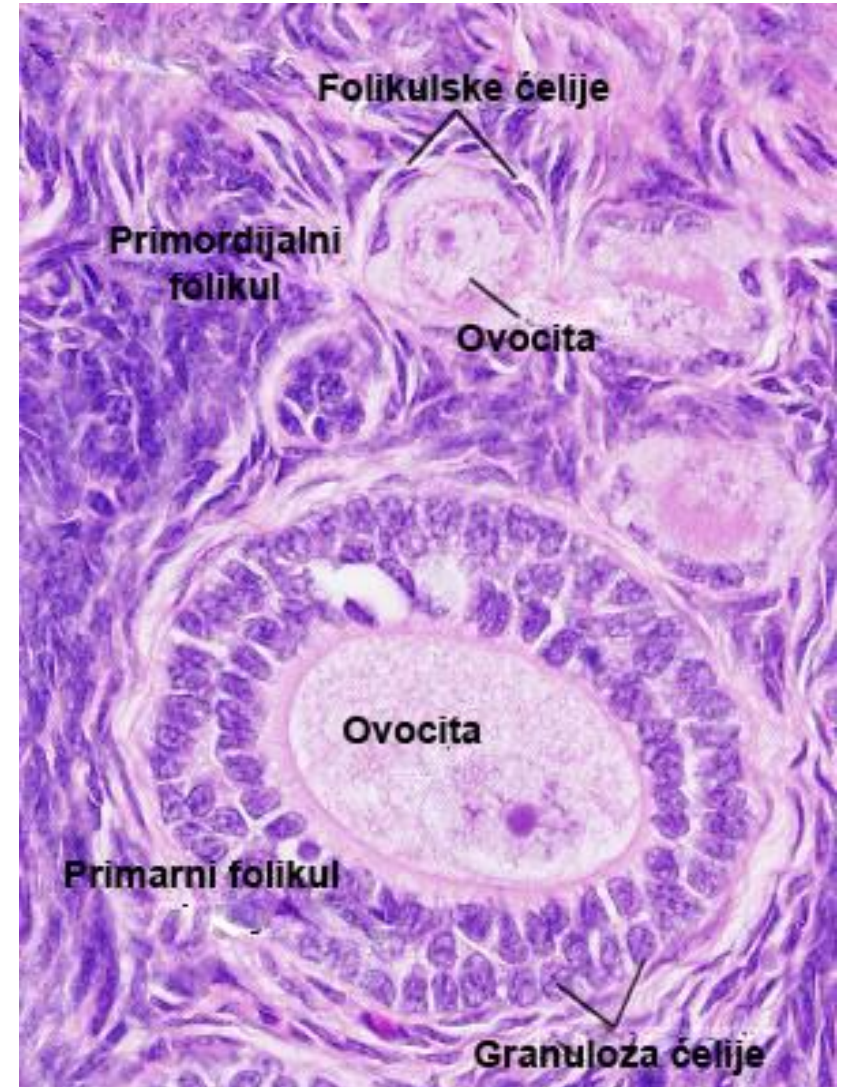
Примордијални фоликул

- **Примордијални фоликули** – смештени су непосредно испод тунике албугинее.
- Најмањи и најбројнији фоликули.
- Сваки примордијални фоликул чини **округла примарна овоцита** (у профази прве мејозе; слабије изражене органеле) окружена са неколико **спљоштених фоликулских ћелија** (пљоснато једро, оскудне органеле).
- Фоликулске ћелије су повезане дезмозомима и обавијене дебелом базалном мембраном (фоликул је изолован од околне строме).



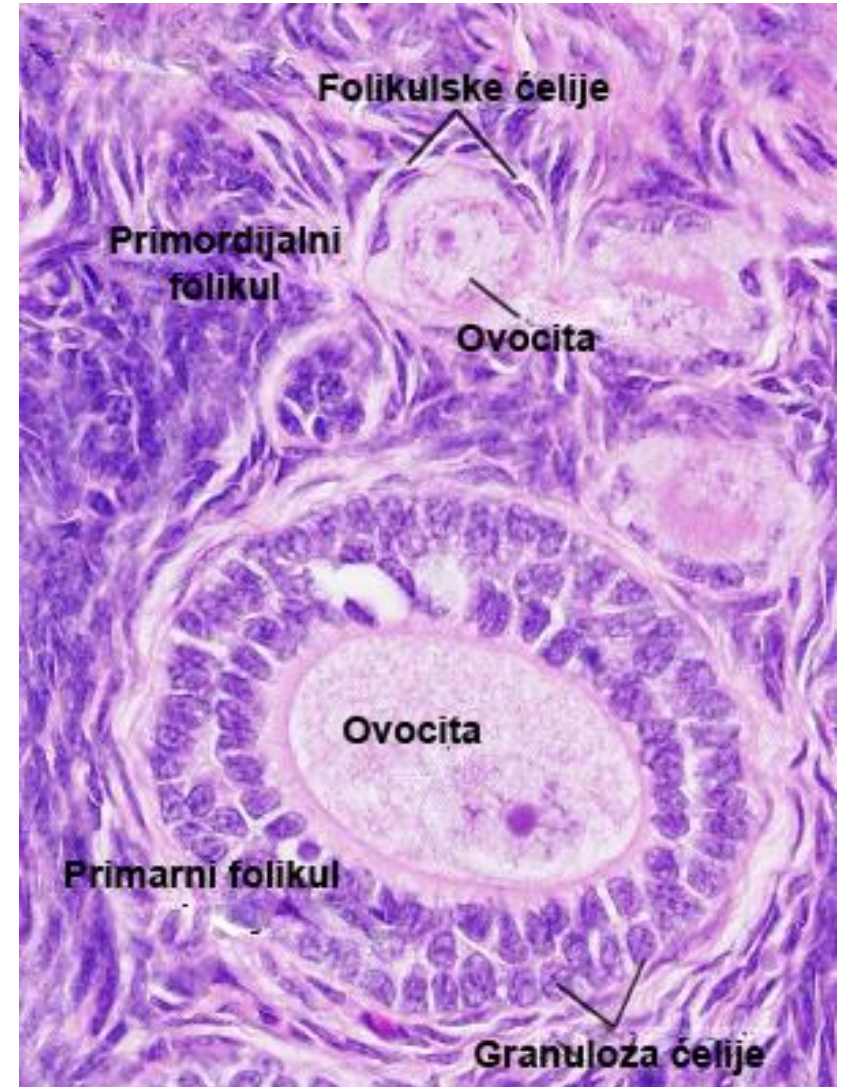
Примарни фоликул

- **Примарни фоликул** је прва фаза раста и сазревања овоците, фоликулских ћелија и стромалних ћелија око фоликула.
- **Овоцита расте** и развијају се органеле синтетског пута.
- Почиње да синтетише гликопротеине који се разливају по њеној површини – **зона пелуцида**.
- Фоликулске ћелије постају **коцкасте** и окружују овоциту у једном слоју .
- Настаје **примарни униламеларни фоликул**.



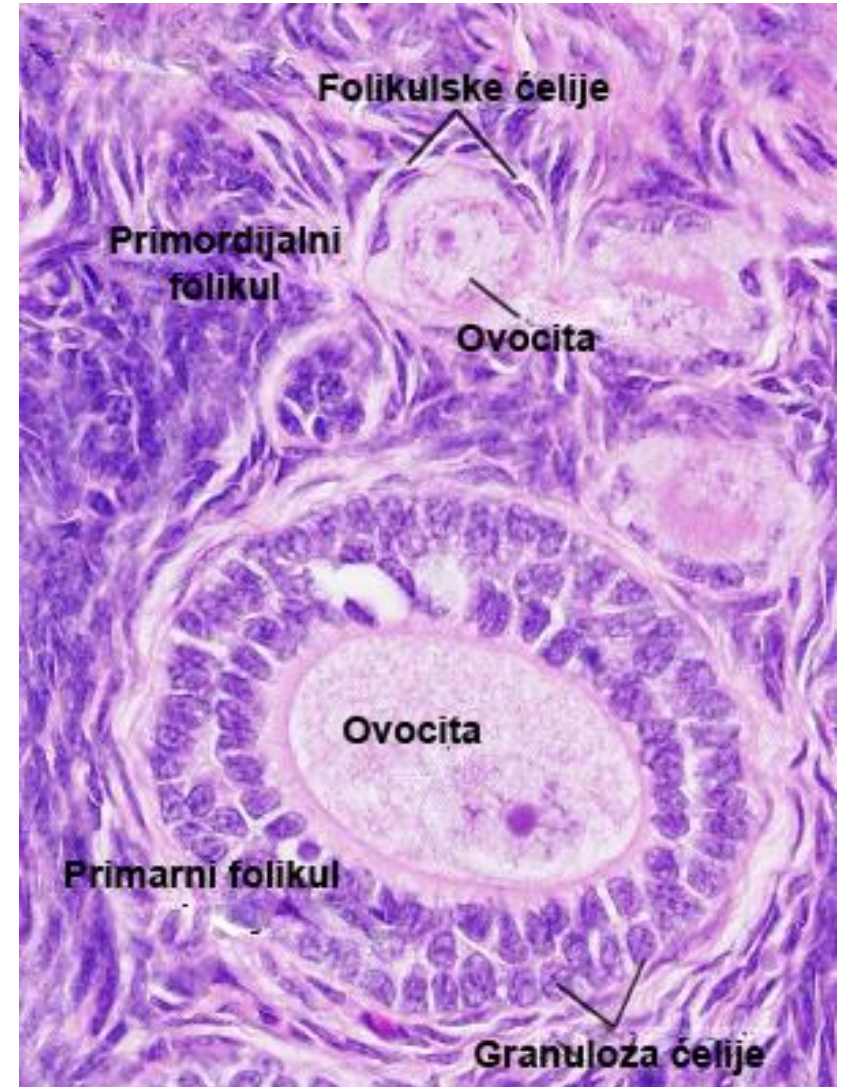
Примарни мутиламеларни фоликул

- Овоцита наставља да расте и синтетише све више гликопротеина – зона пелуцида постаје све дебља.
- Интензивним пролиферацијама фоликулских ћелија настаје вишеслојни омотач сличан епителу (до 12 слојева ћелија), па се фоликул у овом стадијуму назива **примарни мутиламеларни фоликул**.
- Фоликулске ћелије постају ситне у односу на нараслу овоциту и називају се **гранулоза ћелије**.




Примарни мутиламеларни фоликул

- Развојем примарног мутиламеларног фоликула, везивно ткиво строме задебљава стварајући двослојни омотач – **тека фоликули**.
- За потпуни развој **примарног мутиламеларног фоликула** од примордијалног фоликула потребно је око 10 менструалних циклуса (око 290 дана).
- Они се развијају **без хормонске стимулације** (постоје и код деце пре пубертета).
- За даљи развој фоликула, неопходан је **ФСХ** под чијим утицајем у сваком оваријалном циклусу неколико примарних мутиламеларних фоликула наставља раст.



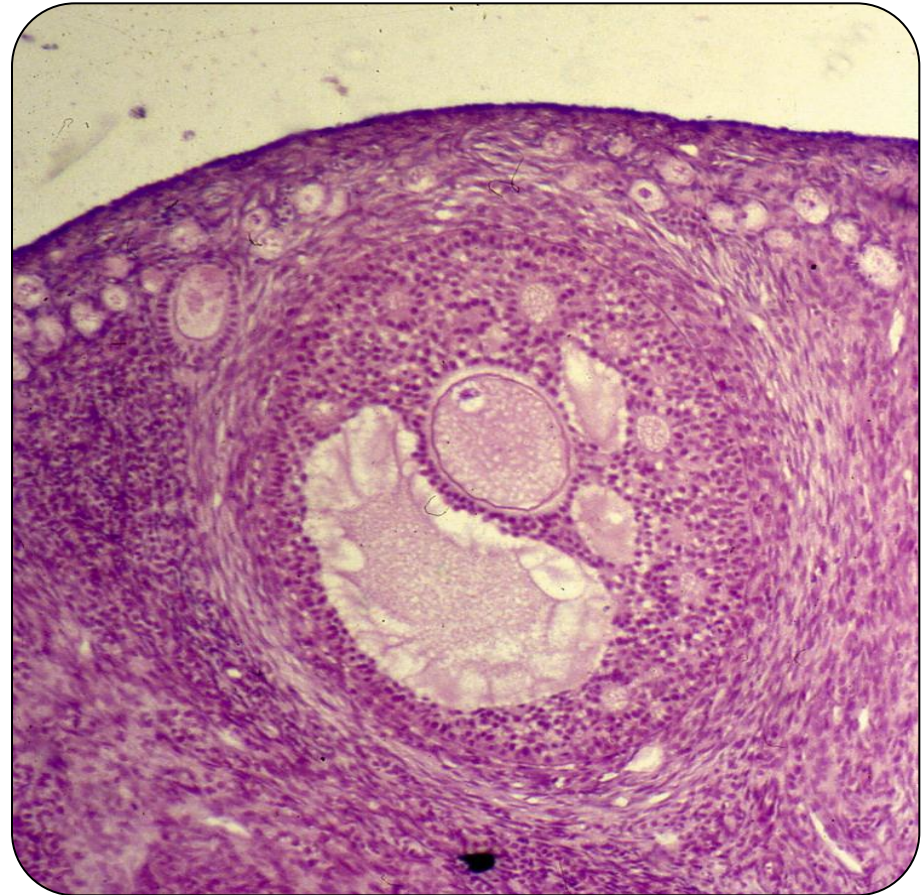
Примарни фоликул



- **Оваријум TEM – примарни фоликули. А.** Кортекс оваријума са неколико примарних фоликула: **С** – ћелије везивног ткива; **F** – фоликулске ћелије; **N** – нуклеус овоците; **O** – овоцита; **S** – ћелије које секретују стероиде у оваријалној строми. (Легенда и фотомикрографија www.visualhistology.com)

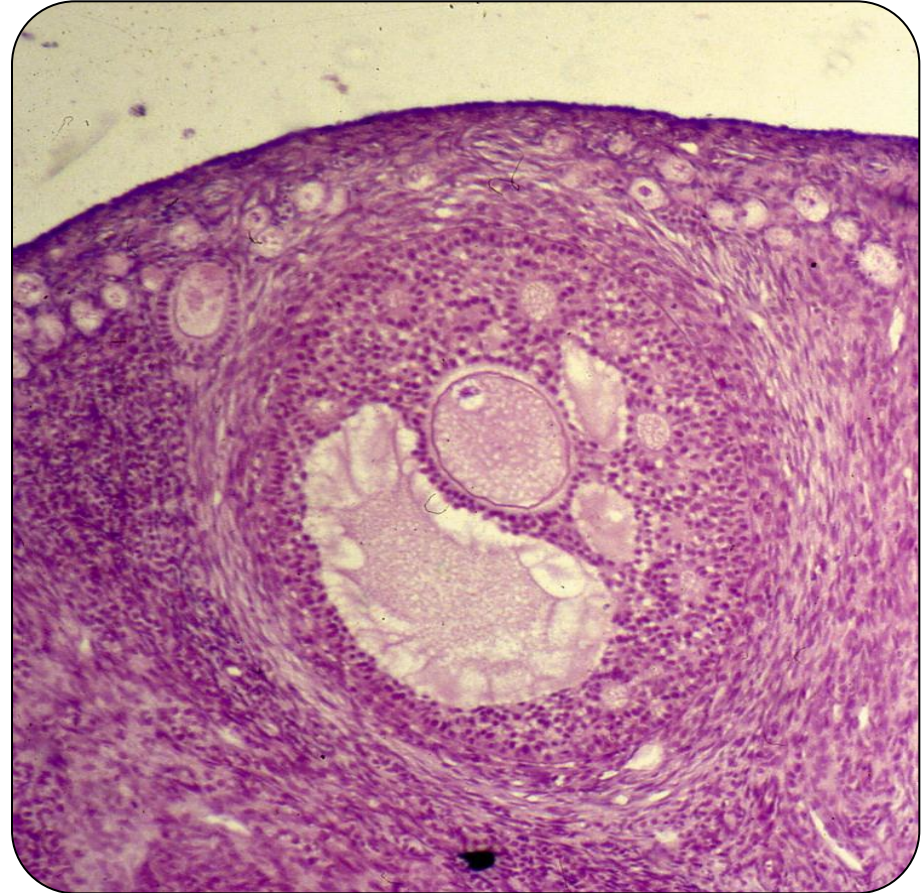
Секундарни фоликул

- **Секундарни јајни фоликули** настају од **примарних мултиламеларних фоликула**.
- Услед интензивне пролиферативне и секретне активности гранулоза ћелија, мултиламеларни фоликул се повећава.
- У интерцелуларним просторима гранулозног омотача запажају се мале шупљине испуњене бистром течношћу које конфлуирају у **антрум фоликули**.
- **Процес формирања антрума** назива се **кавитација**, а фоликул са формираним антрумом – **секундарни или антрални јајни фоликул**.

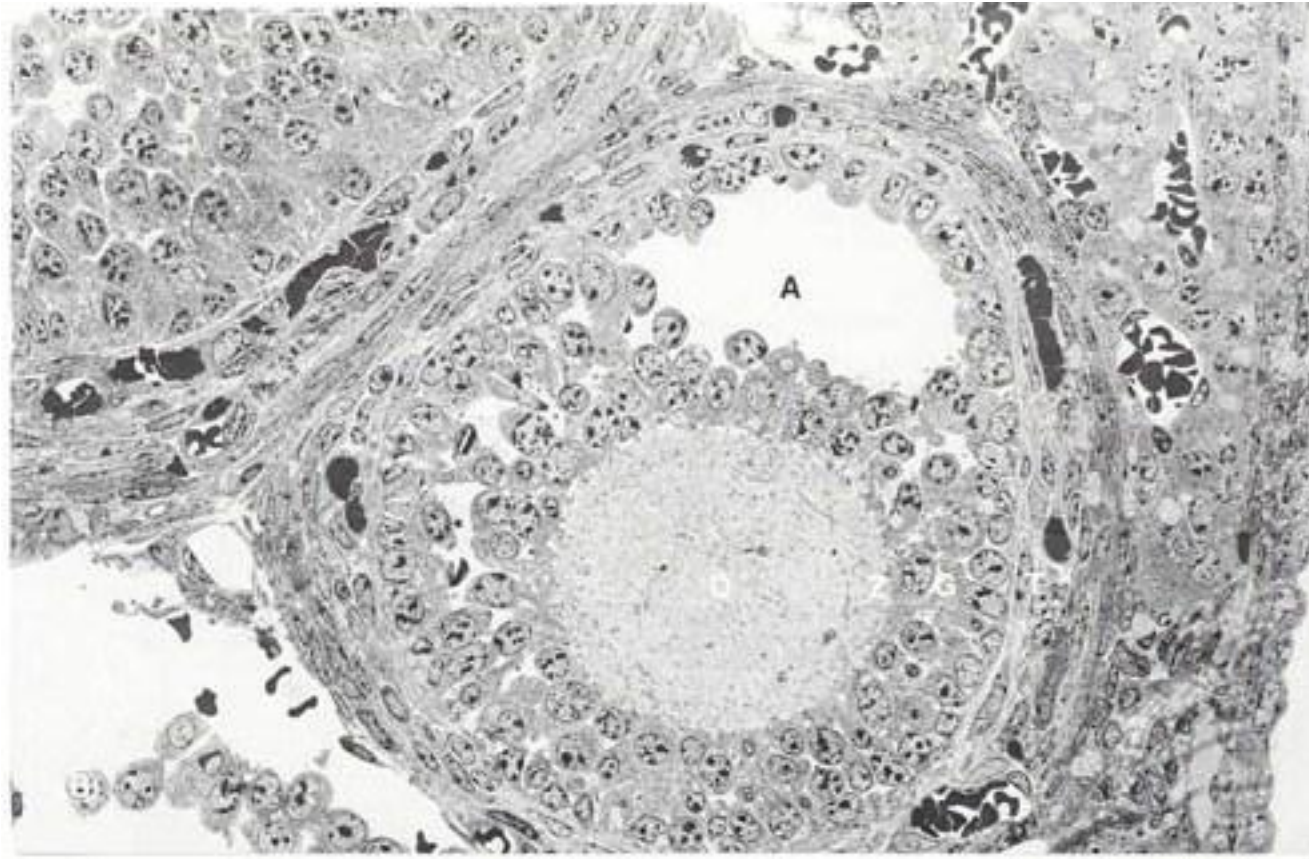


Секундарни фоликул

- Антрум је испуњен течношћу која се назива **фоликулска течност** или **liquor folliculi**.
- Ликвор представља **трансудат крвне плазме**.
- Садржи **стероид-везујуће протеине** који везују **естроген, прогестерон** и **андрогене** па је концентрација ових хормона у ликвору висока.
- У ликвору се налазе и инхибитор матурације овоците **ОМИ** (спречава завршетак започете деобе) и **регулаторни хормони** – инхибини, активини и фолитатини који **регулишу секрецију FSH** (луче их гранулоза ћелије).



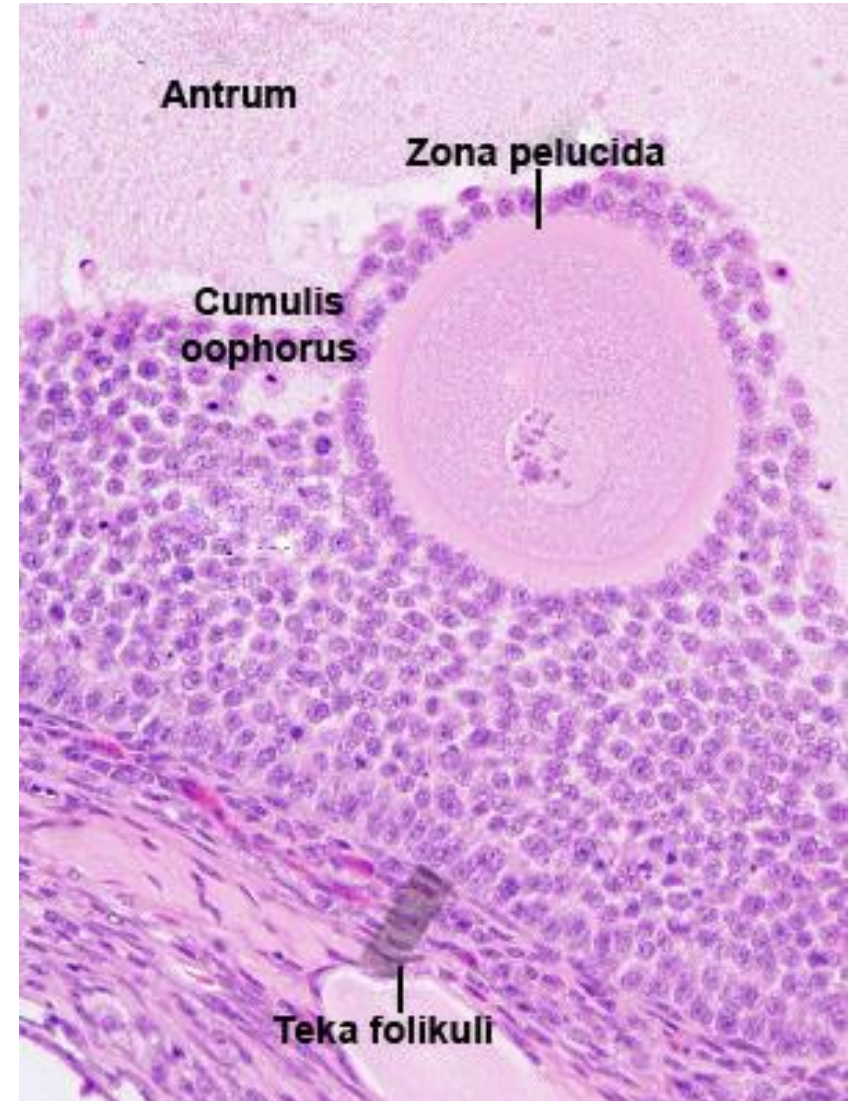
Секундарни фоликул



- Секундарни фоликул TEM. **A** – антрум; **G** – гранулоза ћелије; **O** – овоцита; **T** – theca folliculi; **Z** – zona pellucida; **звездича** – простори испуњени течношћу између гранулоза ћелија; **зупчаста линија** – граница између гранулоза ћелија и теке интерне. (Легенда и фотомикрографија www.висуалхистологу.цом)

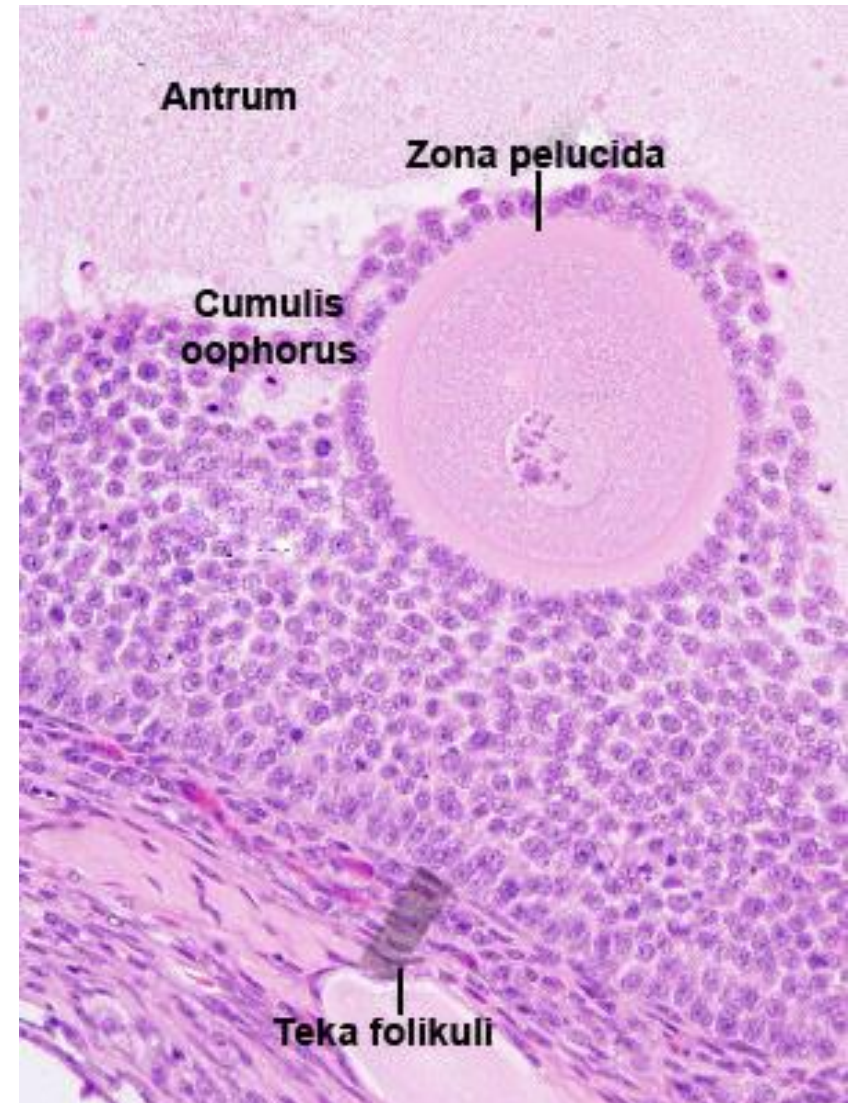
Секундарни фоликул

- Појавом **антрума**, гранулоза ћелије се **раслојавају** на вишеслојни омотач - **стратум гранулозум** (између базалне мембране фоликула и антрума) и **омотач око јајне ћелије**.
- Слој **кубичних гранулоза ћелија** које непосредно **окружују јајну ћелију** назива се **корона радијата** (corona radiata) .
- Антрум потискује јајну ћелију ексцентрично, па она са својим омотачем од гранулоза ћелија проминира у лумен антрума формирајући брежуљак – **cumulus oophorus**.



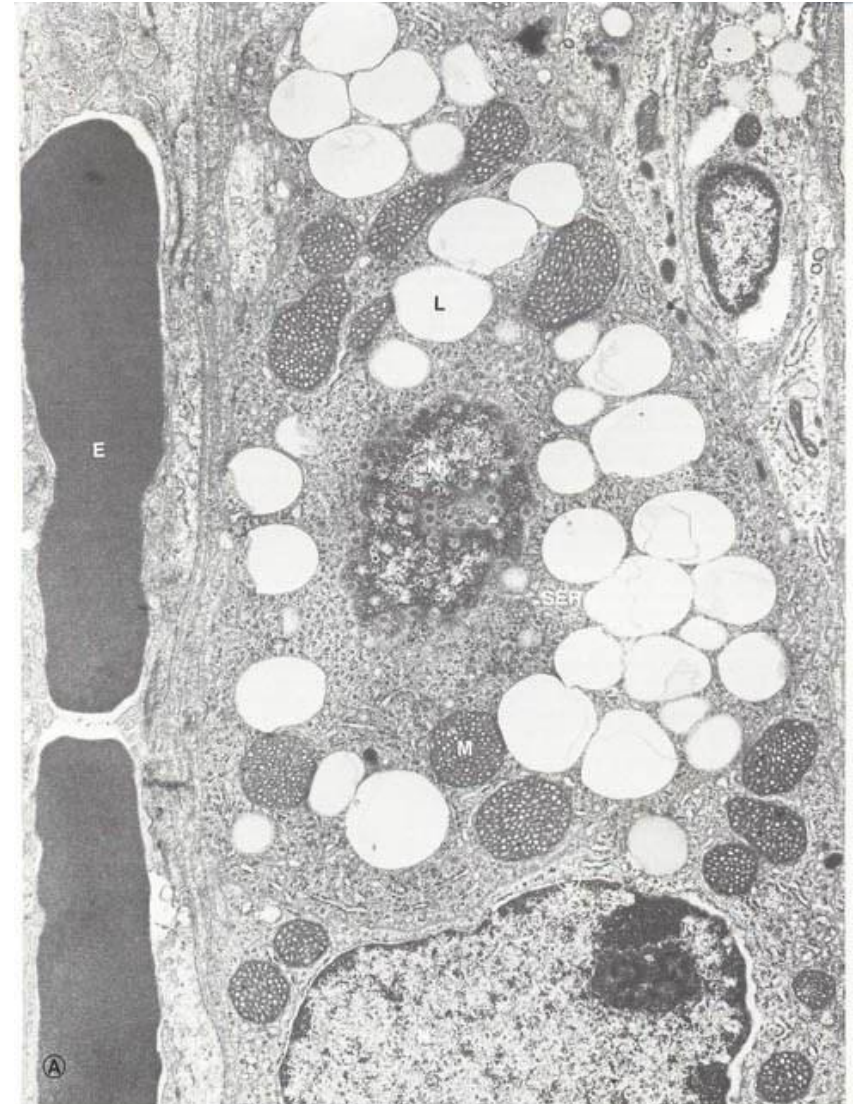Секундарни фоликул

- Секундарни фоликул окружен је **теком фоликули** која има **два слоја**.
- **Тека интерна** налази се непосредно испод базалне мембране фоликула.
- Садржи богату **мрежу крвних судова** (дифузијом исхрањују фоликул) и **ћелије** које **под дејством LH** синтетишу **андростендион**, који дифундује ка ћелијама стратума гранулозума и конвертује се у **естрадиол** (ензим ароматаза гранулоза ћелија)
- **Тека екстерна** је спољашњи слој састављен од фиброзног везива и ретких глатких мишићних ћелија.



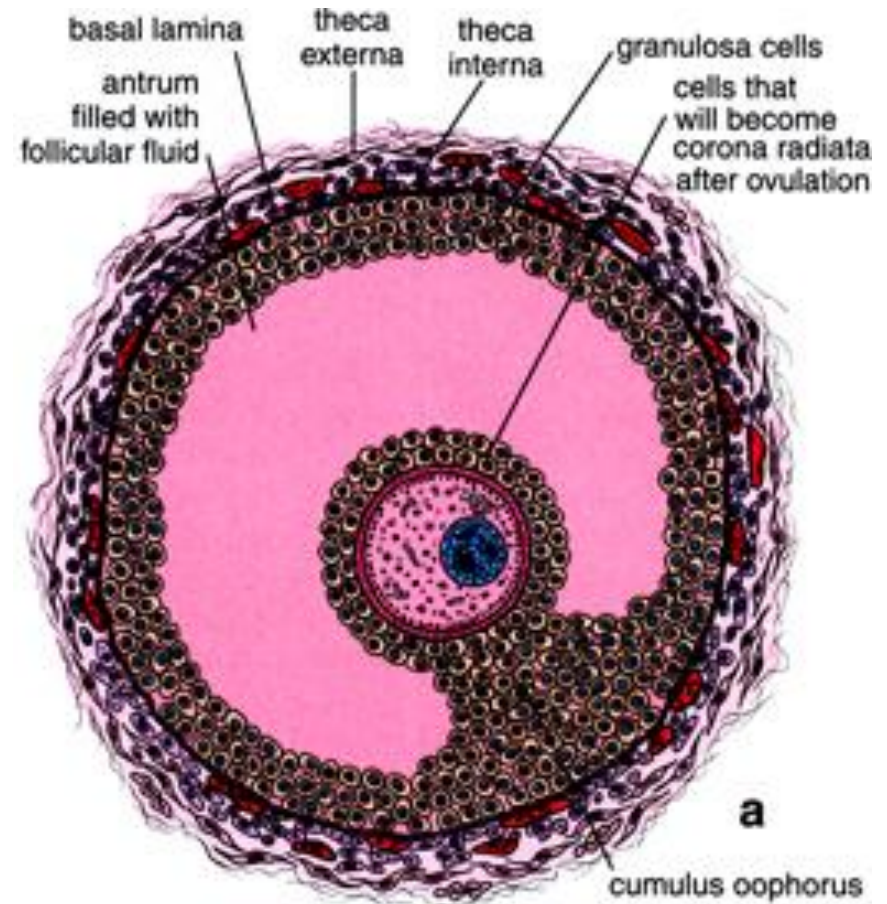
Ћелија теке интерне

- Дужни пресек ћелије теке интерне која синтетише стероидне хормоне у секундарном фоликулу оваријума.
- **Е** – еритроцит;
- **Л** – липидна капљица;
- **М** – митохондрија;
- **Н** – тангенцијални пресек нуклеуса;
- **Н'** – Попречни пресек нуклеуса;
- **SER** – глатки ендоплазматски ретикулум;
- **стрелица** – накупине слободних рибозома (полизоми);
- **врх стрелице** – тангенцијални пресек једрове поре;
- **круг** – попречни пресек једрове поре.
- (Легенда и фотомикрографија www.visualhistology.com)



Терцијарни Де Графов фоликул

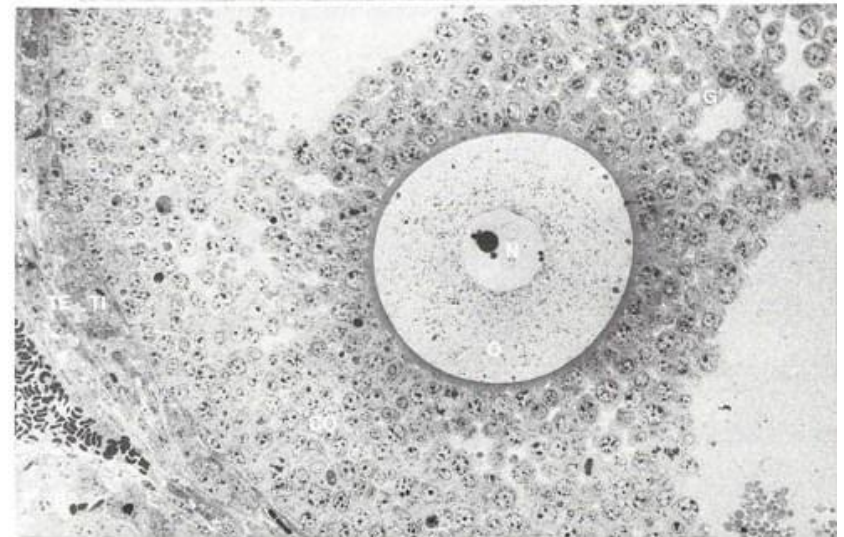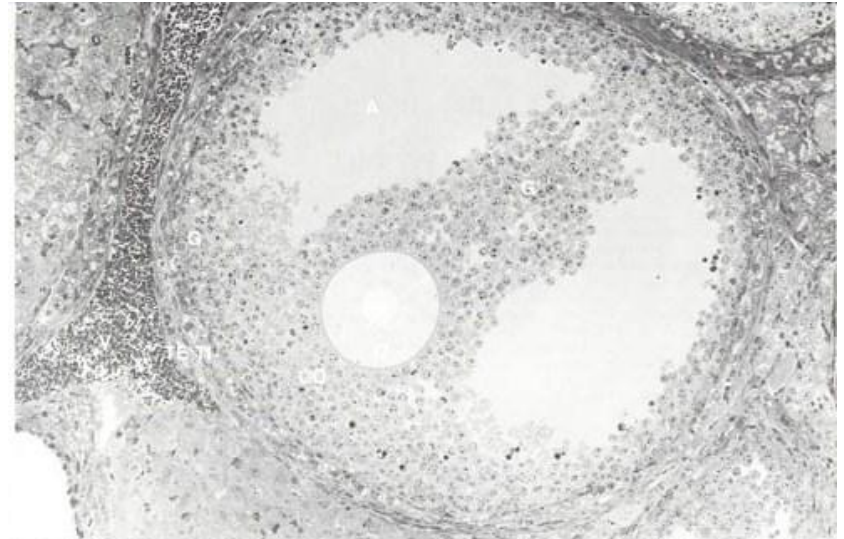
- **Растом секундарног фоликула** (ширењем антрума) настаје **терцијарни Де Графов фоликул**.
- Услед велике количине ликвора, **истањује се гранулозни слој** – цистична форма.
- **Пре овулације**, јајна ћелија (са короном радијатом) откида се од зида фоликула и **слободно лебди у фоликулској течности**.
- Око фоликула је **дебео слој теке**.
- Од **почетка кавитације** до формирања **преовулационог фоликула** протекне **60 дана**.



MATURE GRAAFIAN FOLLICLE

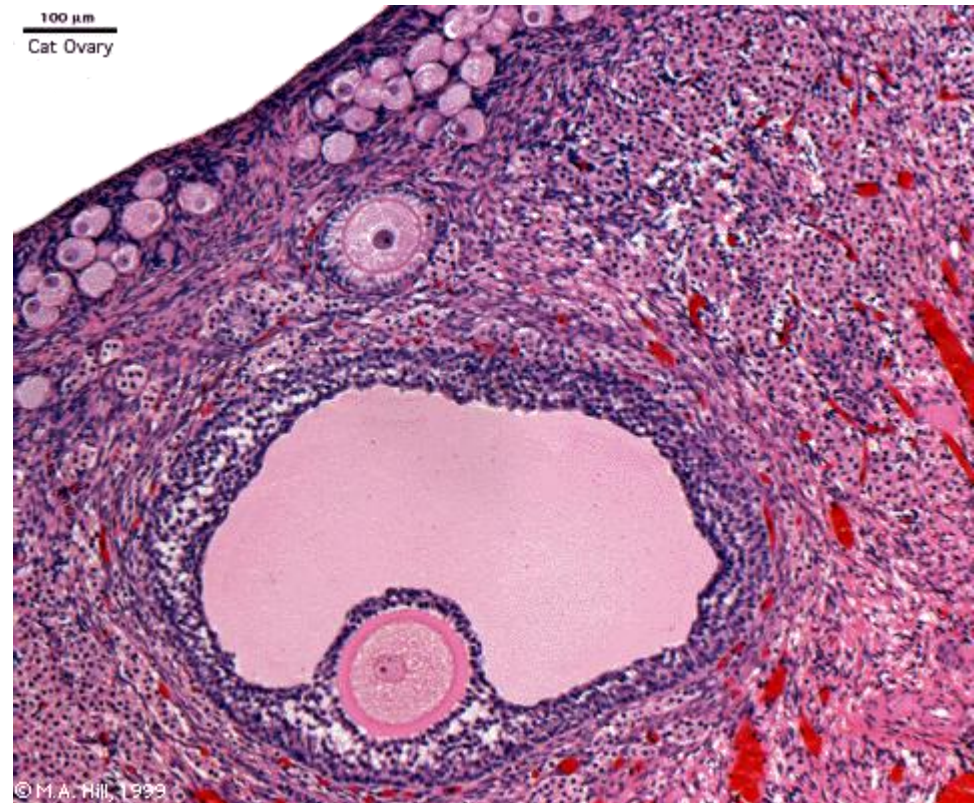
Де Графов фоликул

- Терцијарни фоликул – оптичка и ТЕМ фотомикрографија.
- **A** – антрум;
- **CO** – Цумулус Оопхорус;
- **G** – гранулоза ћелије;
- **G'** – део гранулоза ћелија који штрчи у антрум;
- **O** – овоцита;
- **N** – једро овоците;
- **TE** – theca externa;
- **TI** – theca interna;
- **V** – крвни суд;
- **стрелица** – зона пеллуцида.
- (Легенда и фотомикрографија www.visualhistology.com)



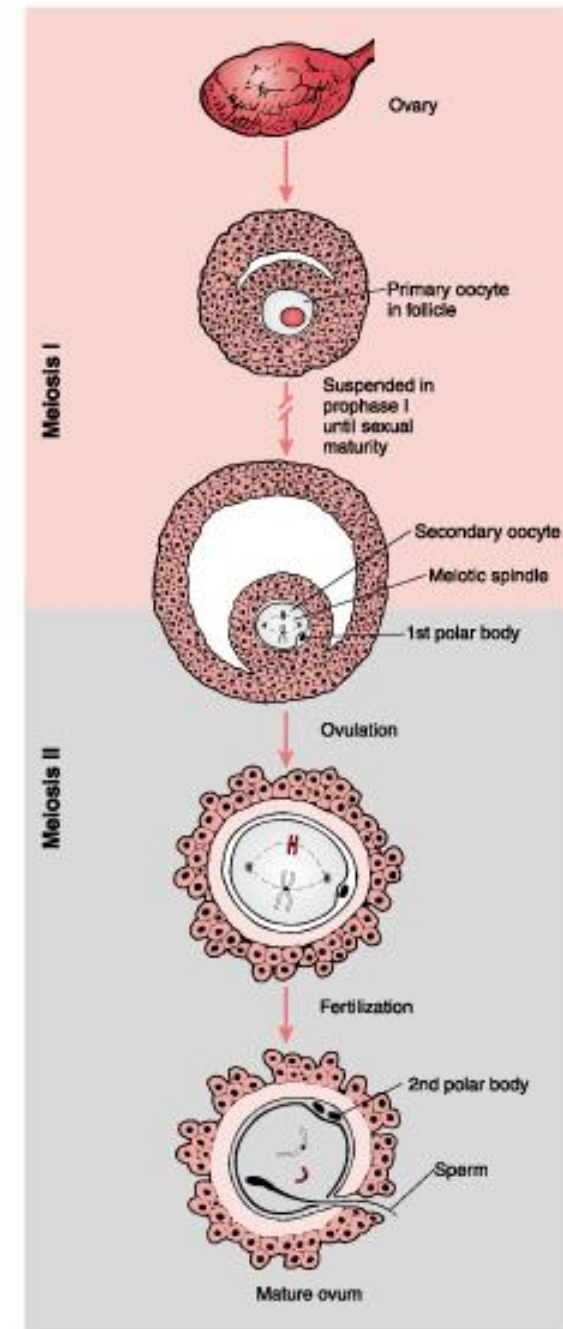
Де Графов фоликул

- Цео процес фоликулогенезе од момента активације примордијалног, до настанка зрелог фоликула траје готово **годину дана**.
- Пре овулације дешава се **нагли скок LH** хормона аденохипофизе.
- Под утицајем овог хормона, **примарна овоцита** завршава започету деобу.
- Она се све време фоликулогенезе налазила у **профази прве мејозе** започете још у фетусном добу.



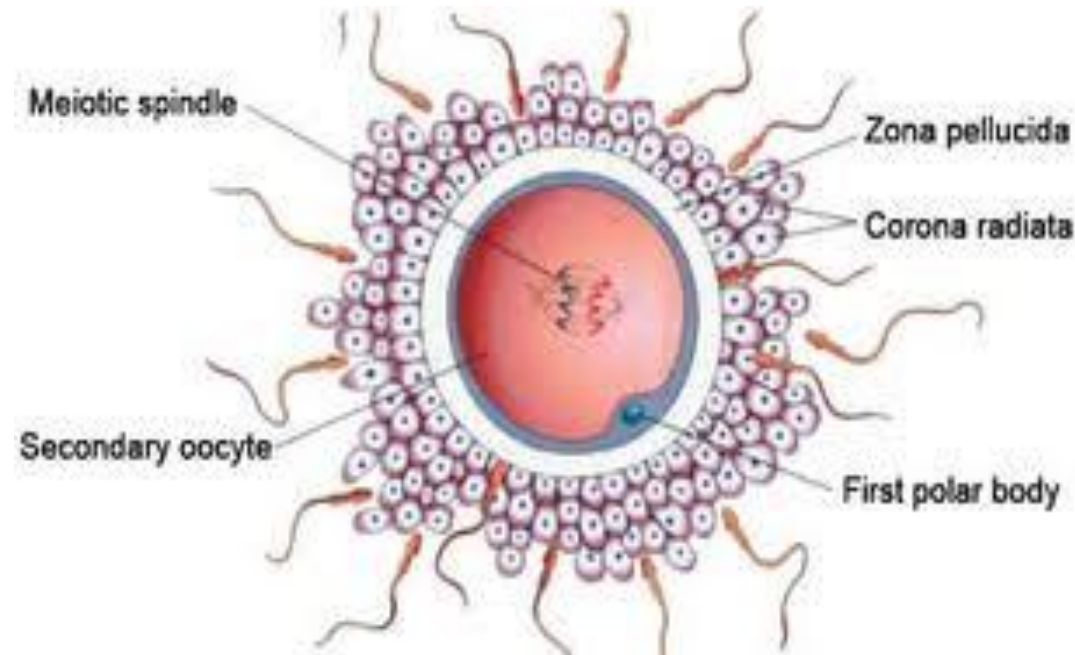
Де Графов фоликул

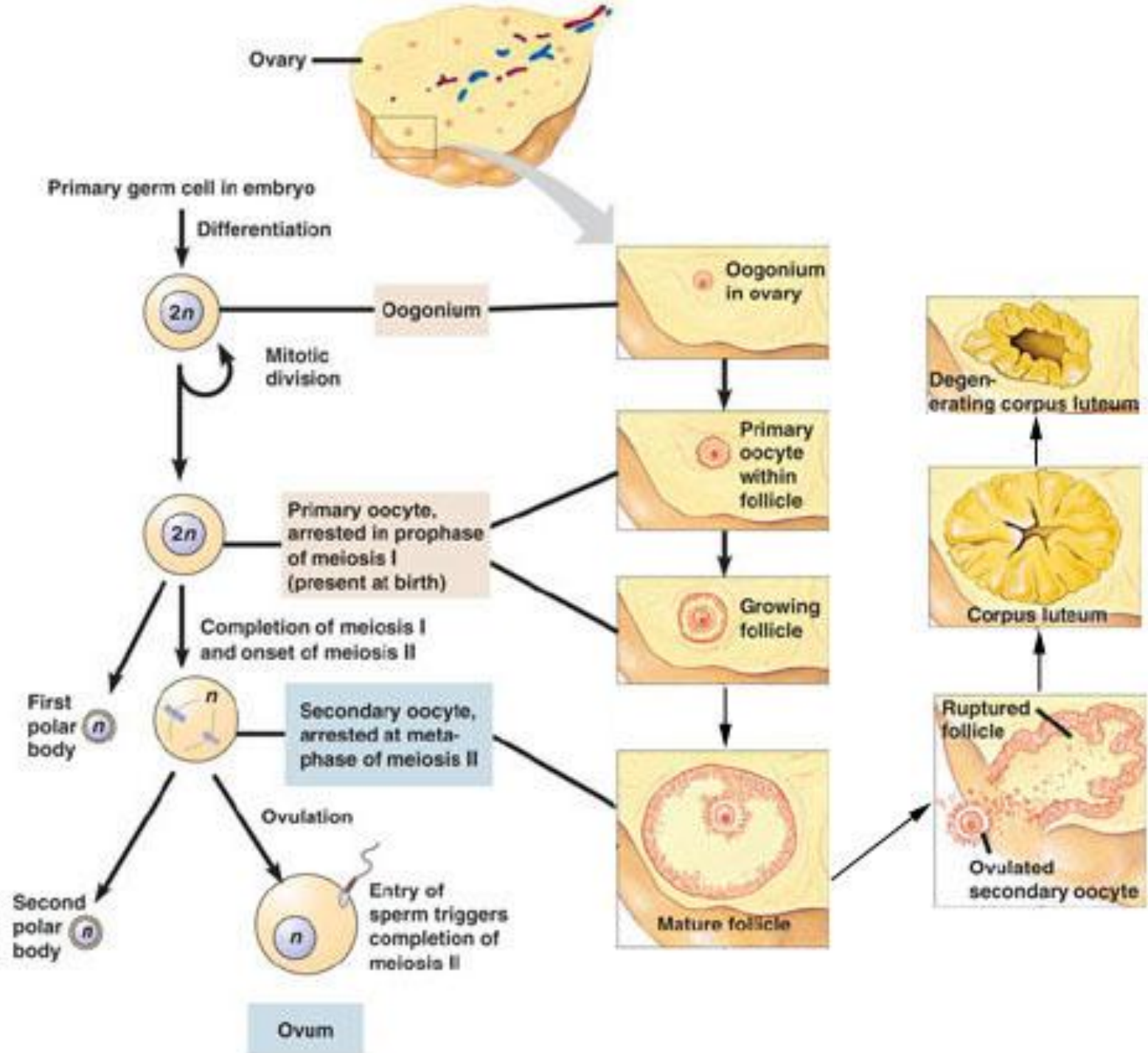
- **Прва мејотска деоба** завршава се у Де Графовом фоликулу деобом примарне овоците и настанком **секундарне овоците** и **првог поларног тела**.
- Одмах након тога, секундарна овоцита улази у **другу мејотску деобу**, која се зауставља у **метафази** (у Де Графовом фоликулу, пре овулације).
- Секундарна овоцита **довршава другу мејотску деобу након овулације**, ако у њу доспе сперматозоид.



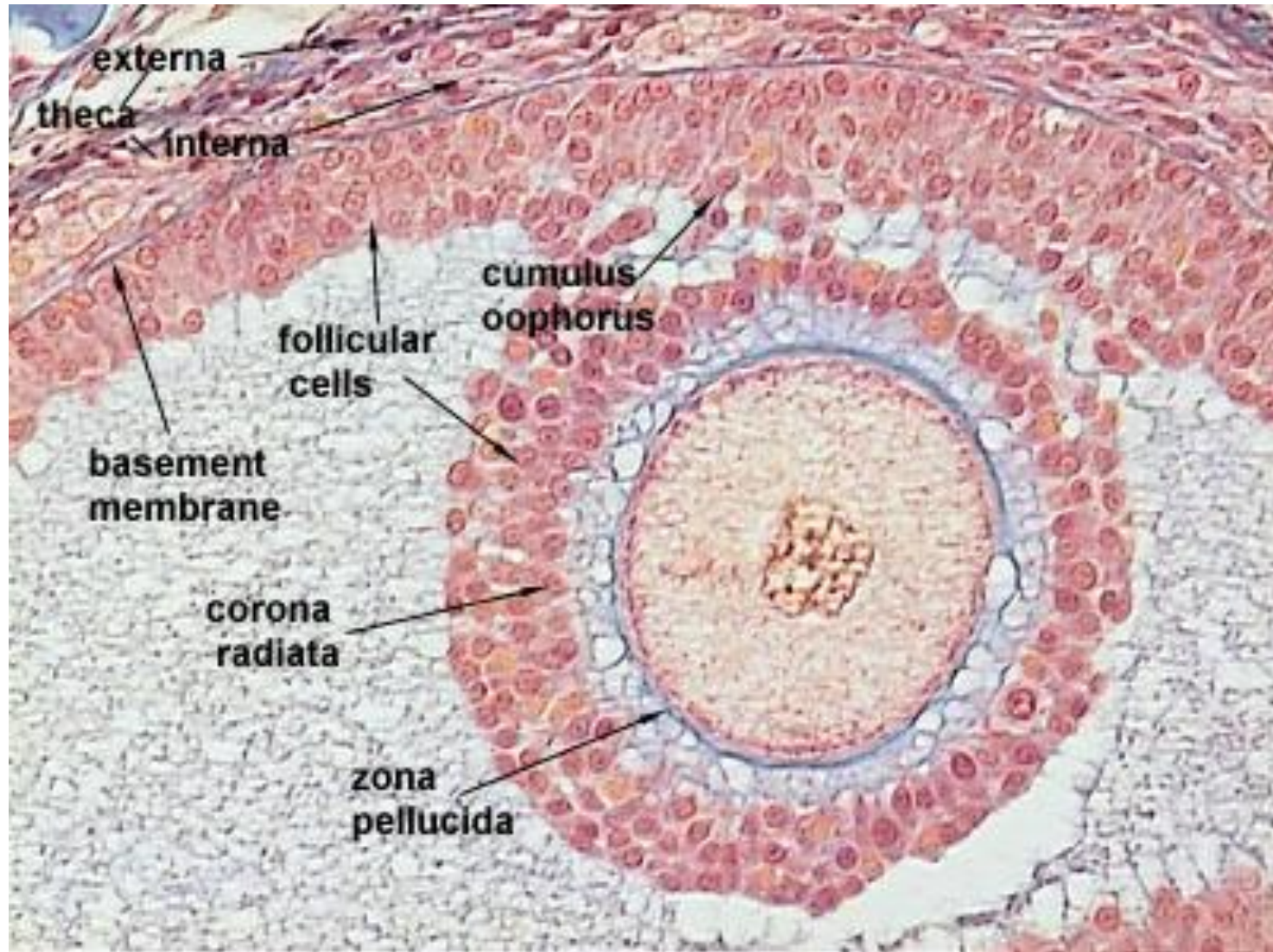
Де Графов фоликул

- **Прва мејотска деоба** завршава се у Де Графовом фоликулу деобом примарне овоците и настанком **секундарне овоците** и **првог поларног тела**.
- Одмах након тога, секундарна овоцита улази у **другу мејотску деобу**, која се зауставља у **метафази** (у Де Графовом фоликулу, пре овулације).
- Секундарна овоцита **довршава другу мејотску деобу након овулације**, ако у њу доспе сперматозоид.



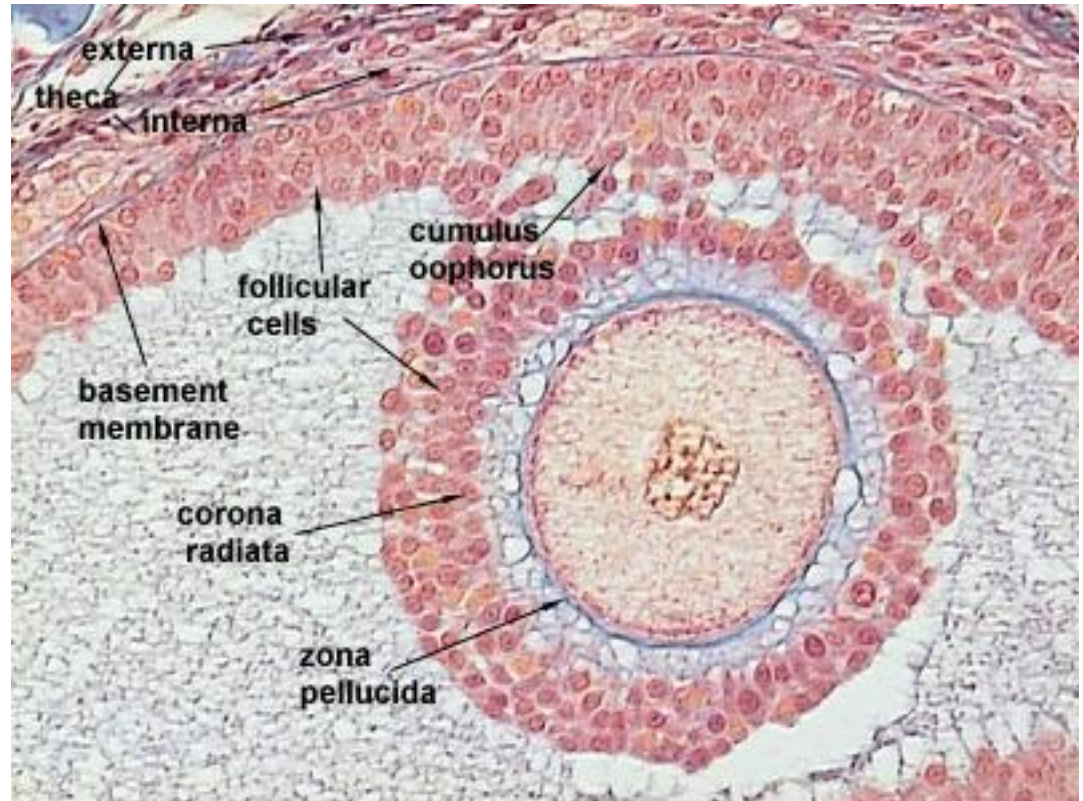


Де Графов фолликул



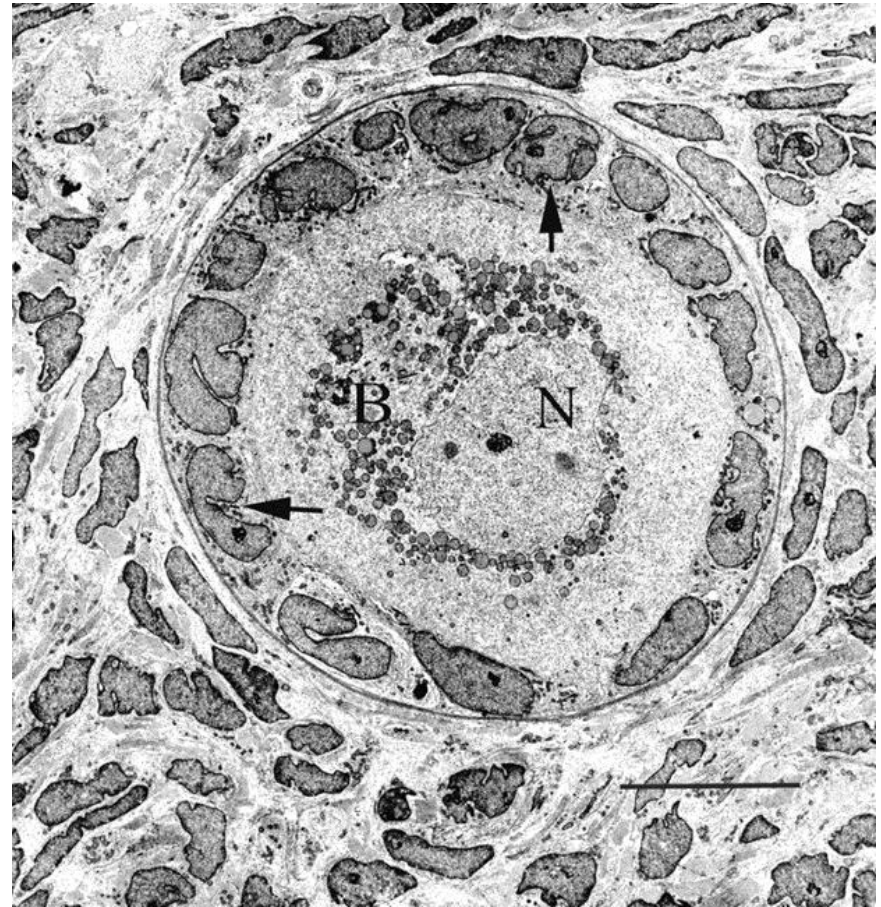
Секундарна овоцита

- **Секундарна овоцита** је лоптаста ћелија (120-150 μm) која на површини има бројне микроресице.
- Садржи округло, ексцентрично постављено једро са ситнозрнастим хроматином и једним или (понекад) већим бројем једараца.
- У близини једра налази се комплекс збијених органела – **Балбијаново вителинско тело**.

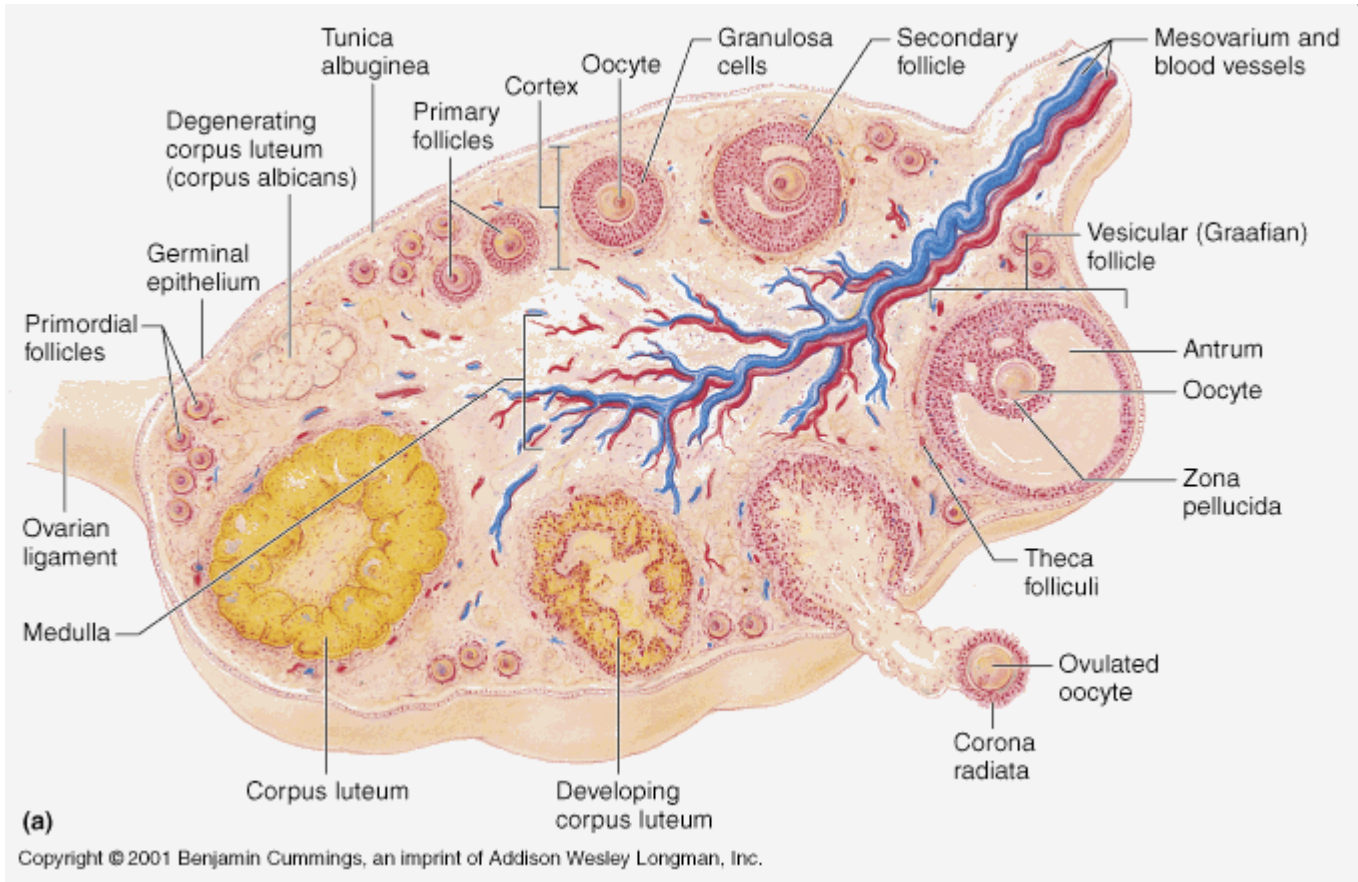


Секундарна овоцита

- У склопу или у непосредној близини Балбијановог тела налазе се глатке цистерне – **прстенасте ламеле** које посредују у размени материја између једра и цитоплазме.
- Секундарна овоцита поседује **изражене органеле** и два типа гранула: **жуманчане** (извор енергије у раној фази ембриогенезе) и **кортикалне** (после оплођења изазивају **кортикалну реакцију** која спречава продор других сперматозоида).

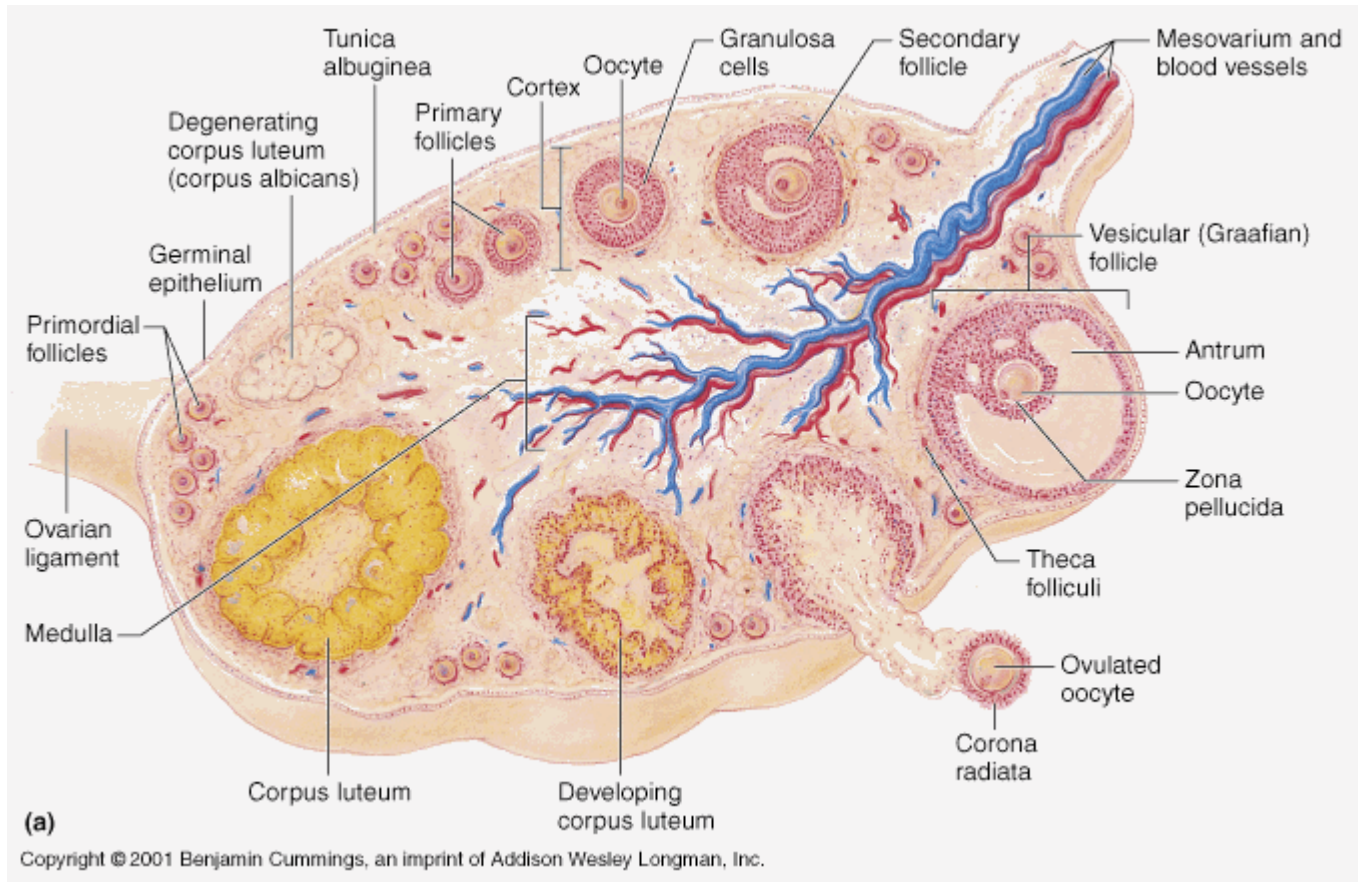


Овулација



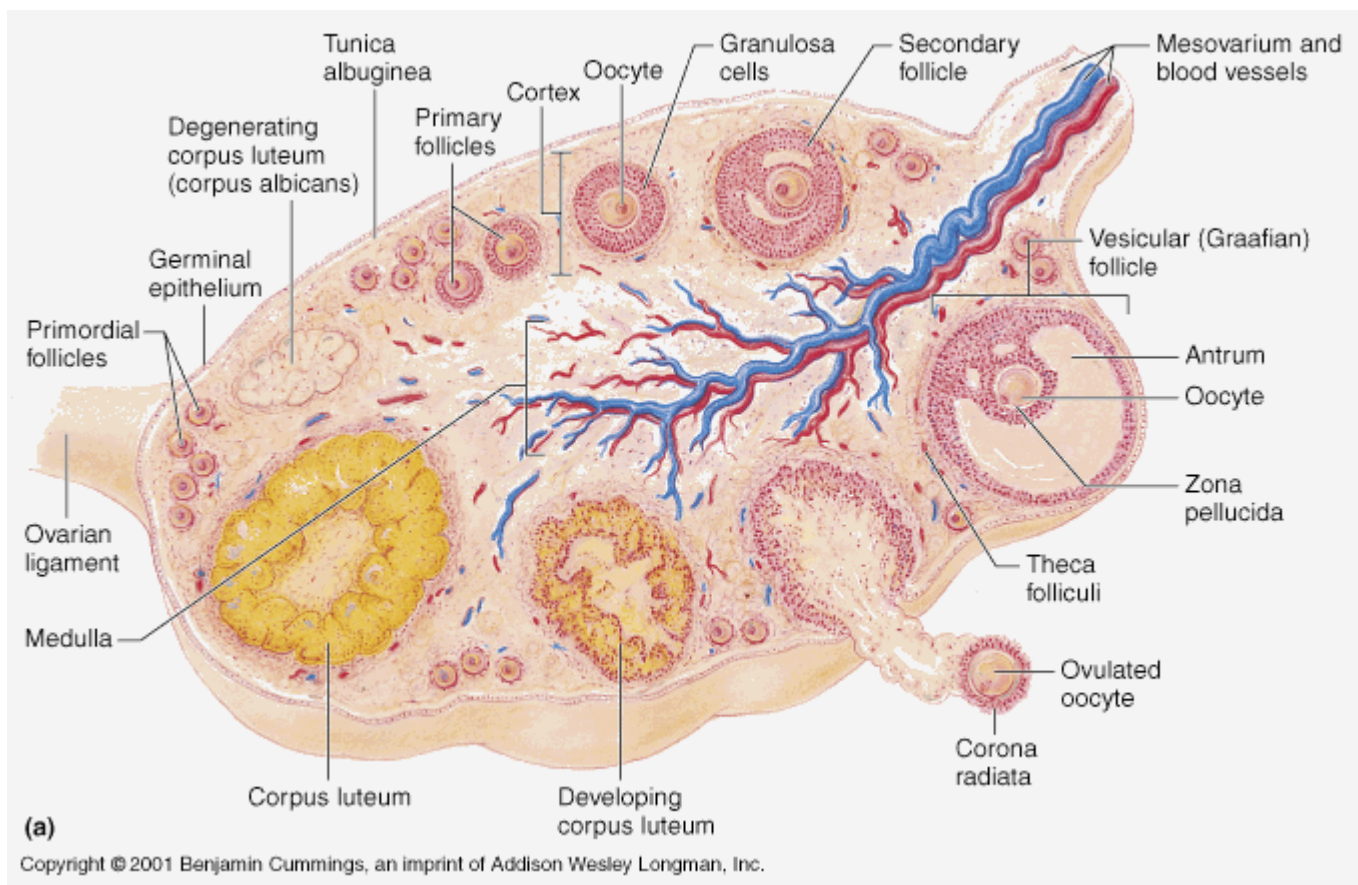
- **Овулација** је физиолошки процес ослобађања овоците из зрелог јајног фоликула под утицајем LH.
- Одиграва се **прскањем Де Графовог фоликула**, при чему јајна ћелија напушта кору јајника и улази у јајовод.

Овулација



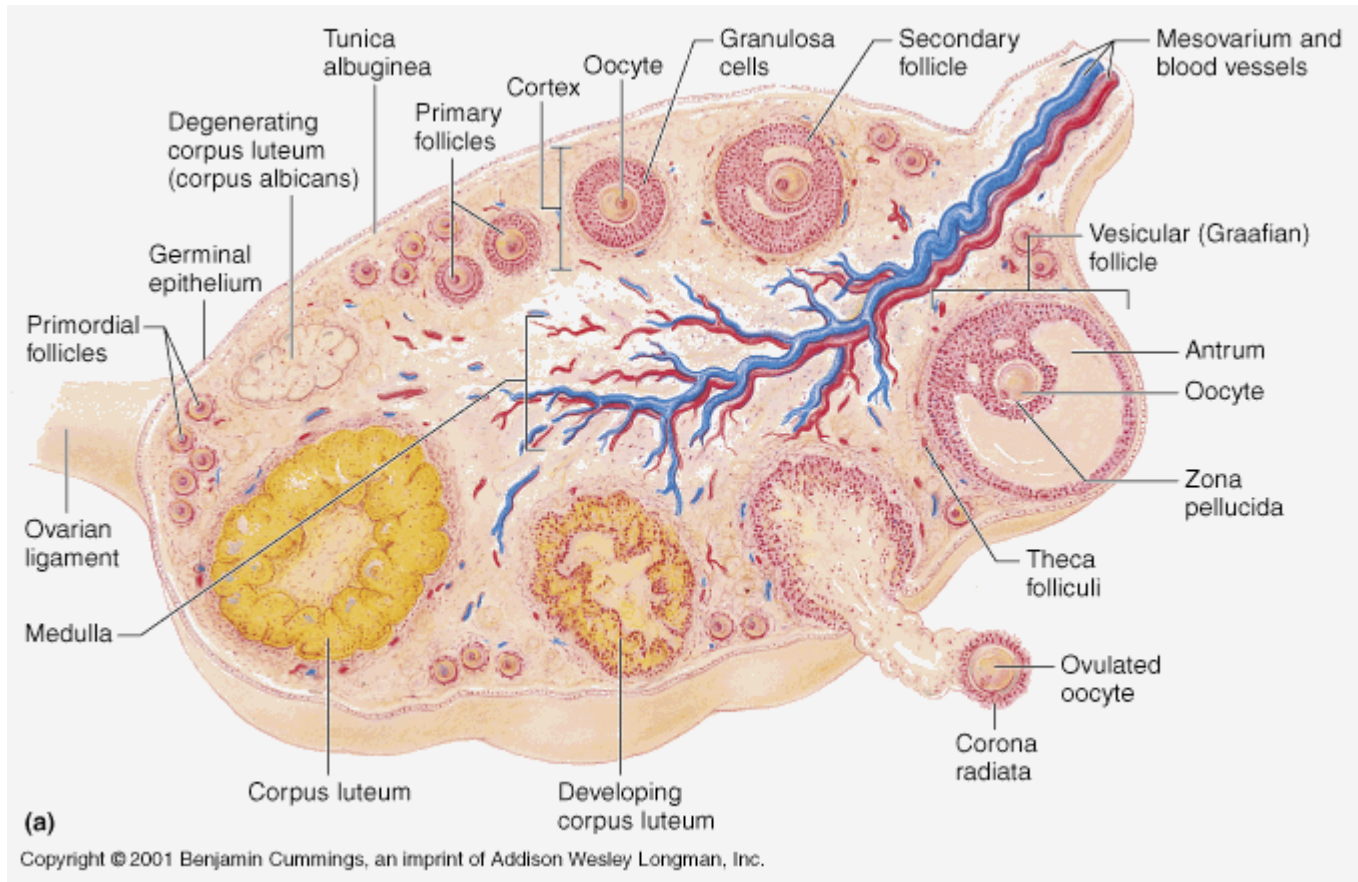
- Пред овулацију, зрели јајни фоликул на површини јајника прави мехурасто издигнуће – **стигма фолstigma folliculi**.
- **Стигма** настаје истањивањем теке фоликула и тунике албугинее

Овулација



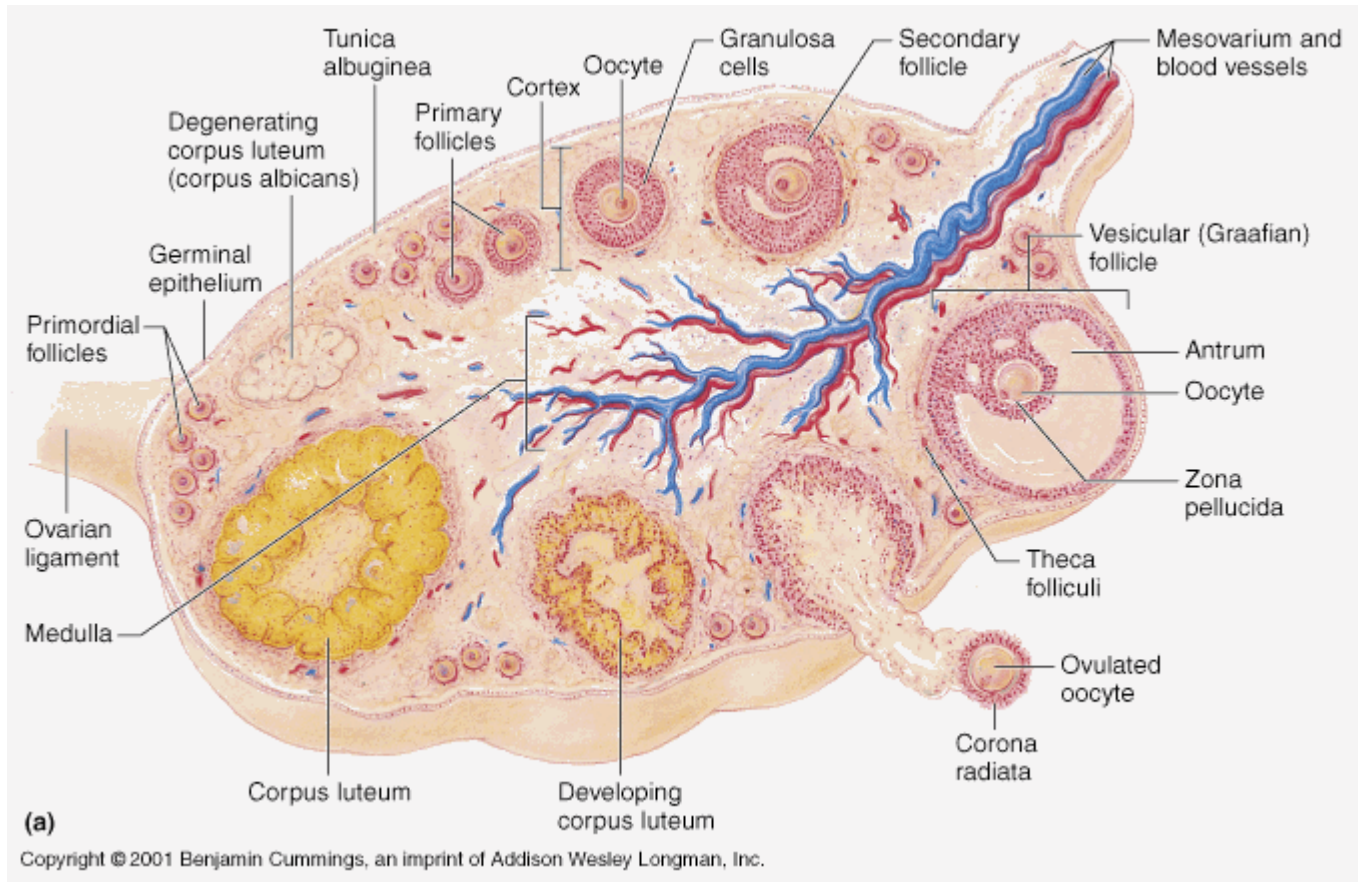
- Услед **повећаног интрафоликулског притиска**, у подручју стигме, између зида фоликула и површине јајника долази до **прекида протока крви**.

Овулација



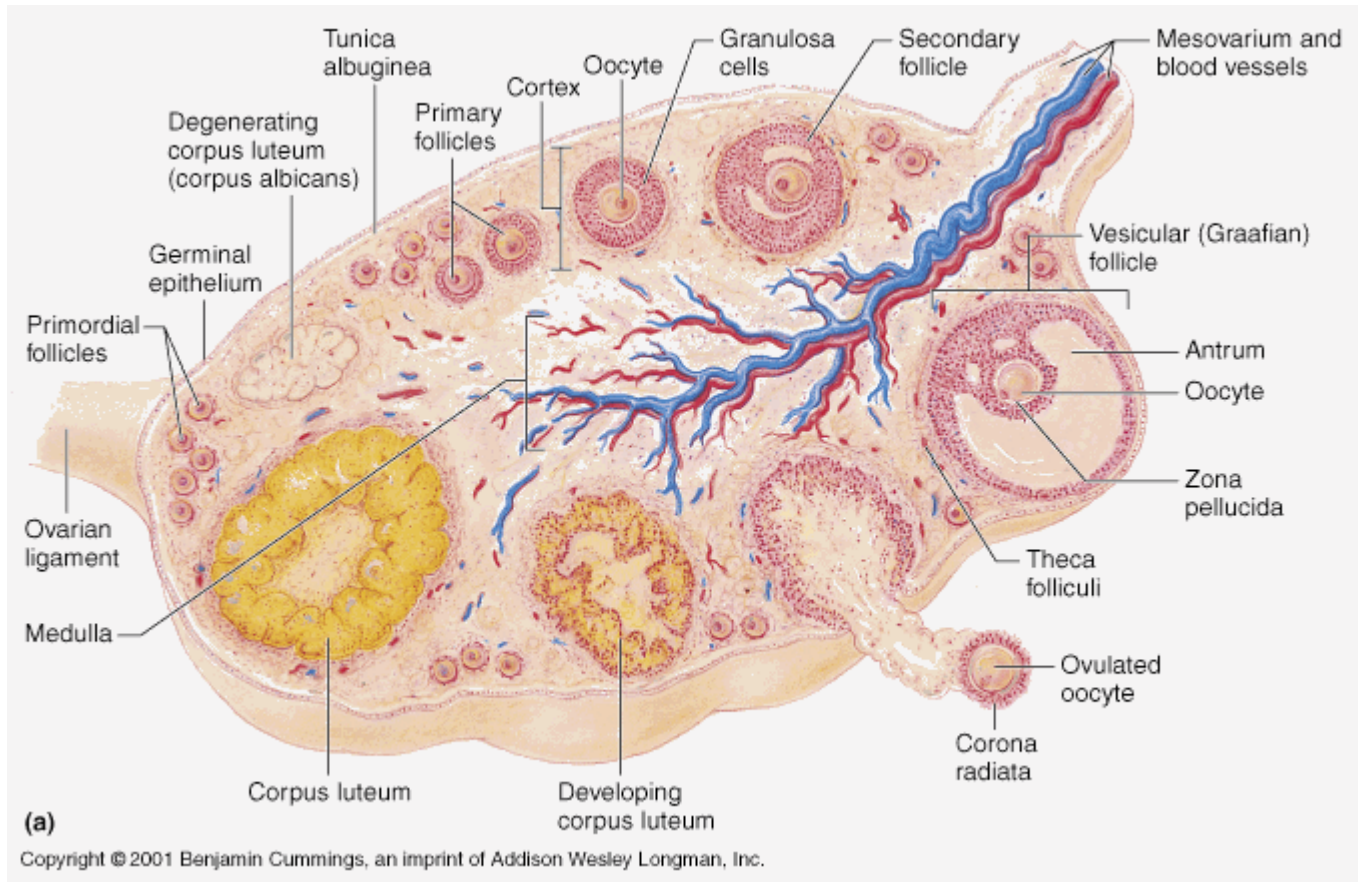
- Пред овулацију, **ћелије герминативног епитела** у пределу стигме почињу да лаче **велику количину хидролизних ензима**, што доводи до деструкције базалне ламине, тунике албугинее и теке фоликули.

Овулација



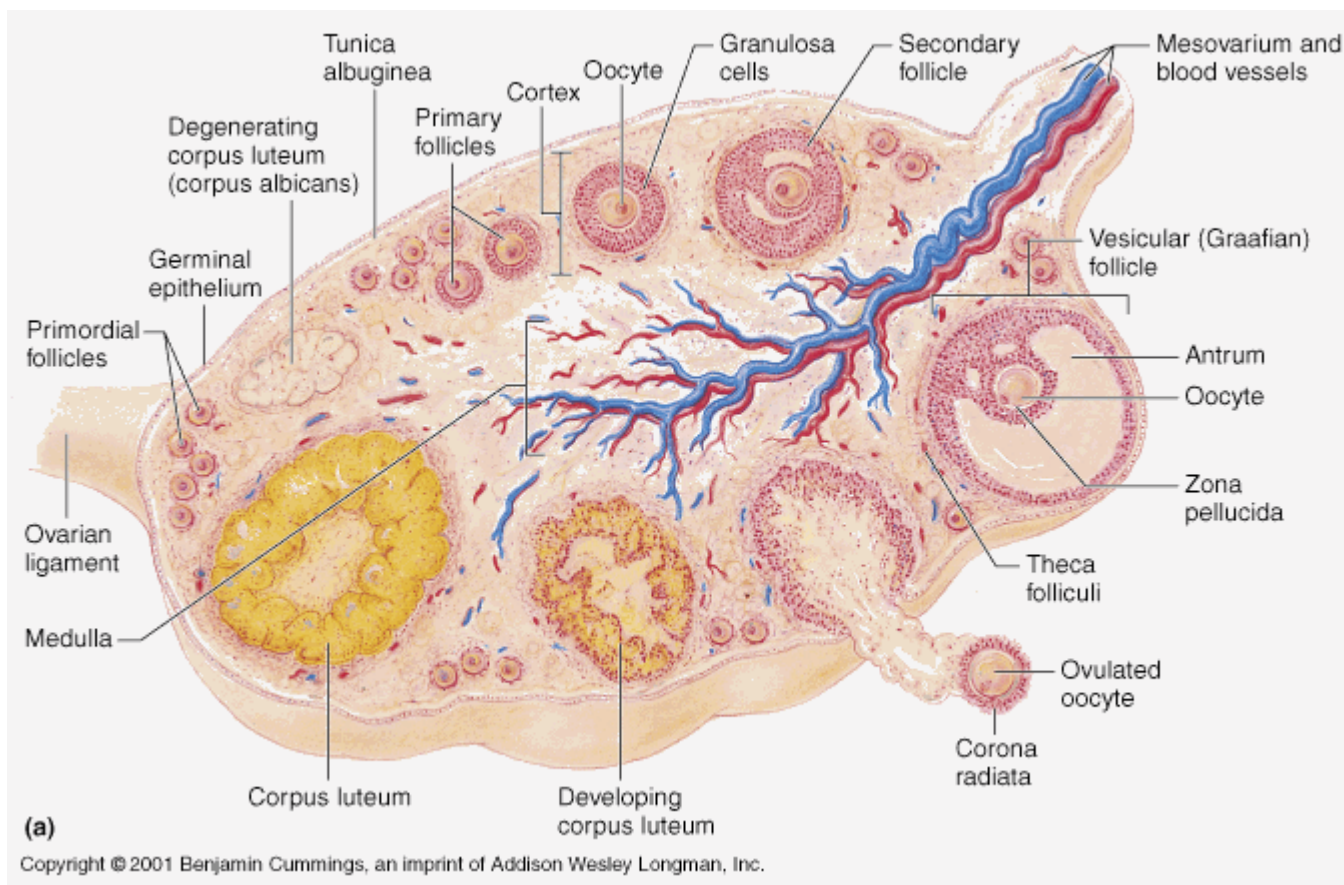
- На тај начин, под дејством **хидролизних ензима** ткивна баријера између зида фоликула и абдоминалне шупљине **бива разложена**.
- Упоредо са тим, **гранулоза ћелије** луче **активатор плазминогена** који у фоликулској течности конвертује плазминоген у **плазмин**.

Овулација



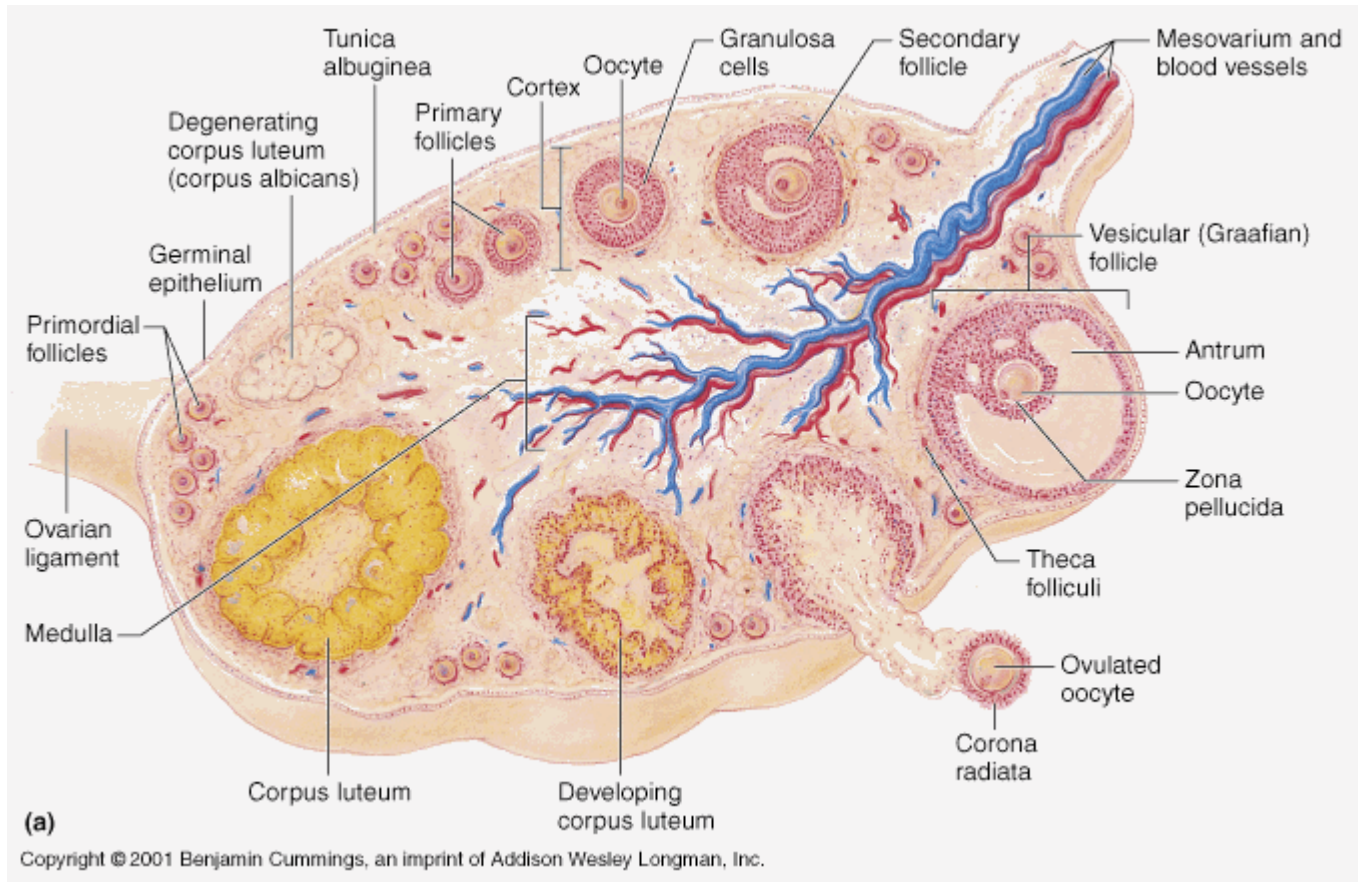
- **Плазмин** разграђује **гранулозни слој** и **базалну мембрану** фоликула.
- Ослобађању јајне ћелије доприносе и **контракције глатких мишићних ћелија** теке екстерне изазване **простагландинима** из гранулоза ћелија.

Овулација



- **Folikul prska** u području stigme i likvor ističe u mlazu noseći sa sobom **ovocitu sa koronom radijatom** do abdominalnog otvora jajovoda.
- Fimbrije jajovoda usmeravaju ovocitu u lumen.

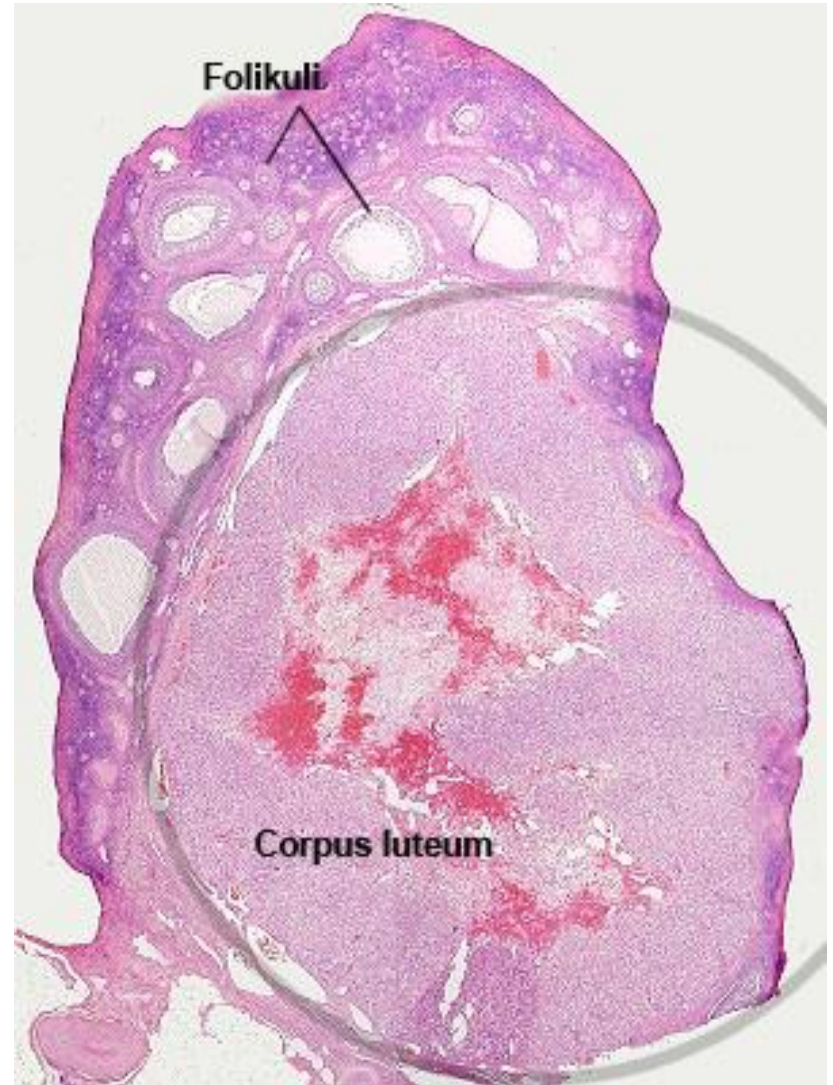
Овулација



- Јајна ћелија је витална наредна **24 сата**, уколико не дође до оплодње она пропада. Остаци прснутог фоликула трансформишу се у **жуто тело**.

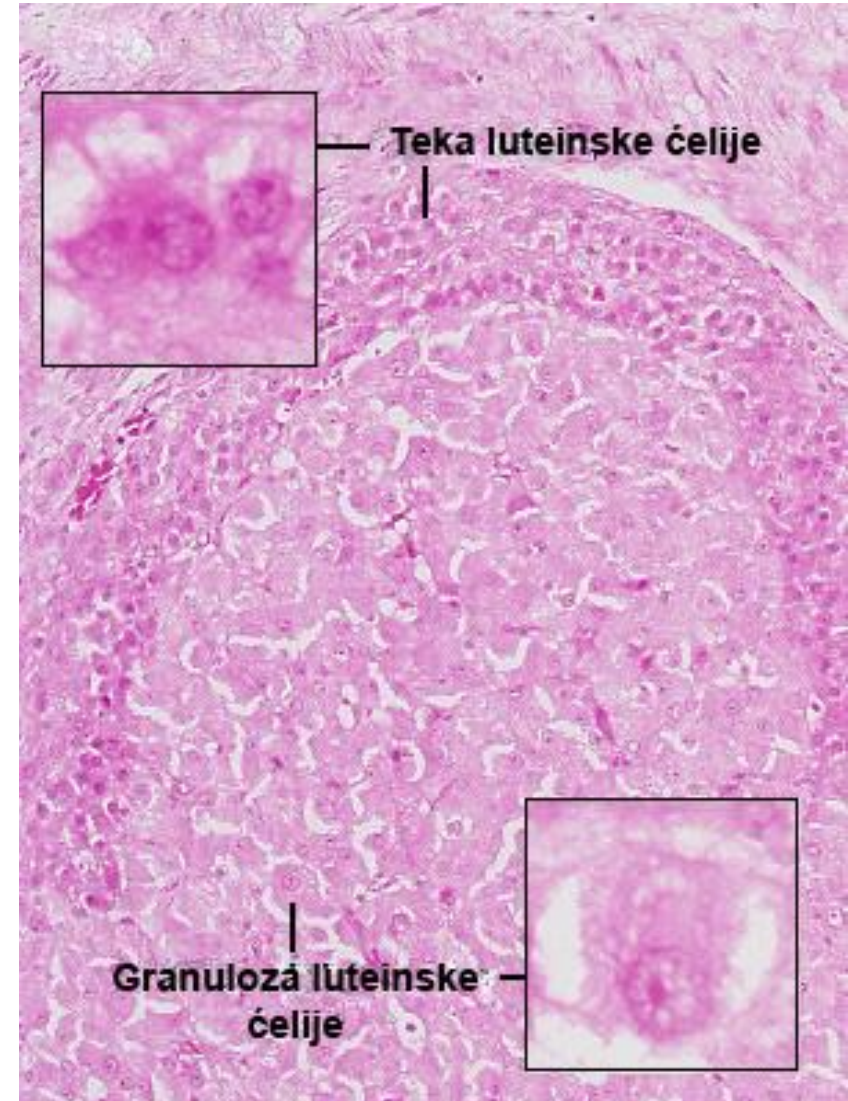
Corpus luteum

- **Жуто тело је ендокрина жлезда** привременог деловања смештена у кори јајника.
- Настаје **након сваке овулације** од остатака терцијарног фоликула.
- Прснути **фоликул колабира**, његов зид постаје набран, а у антрум се излива мало крви која се убрзо згрушава – **corpus rubrum s. hemorrhagicum**.
- Убрзо у шупљину хеморагичног тела продире везивно ткиво јајника чији макрофаги уклањају угрушак.



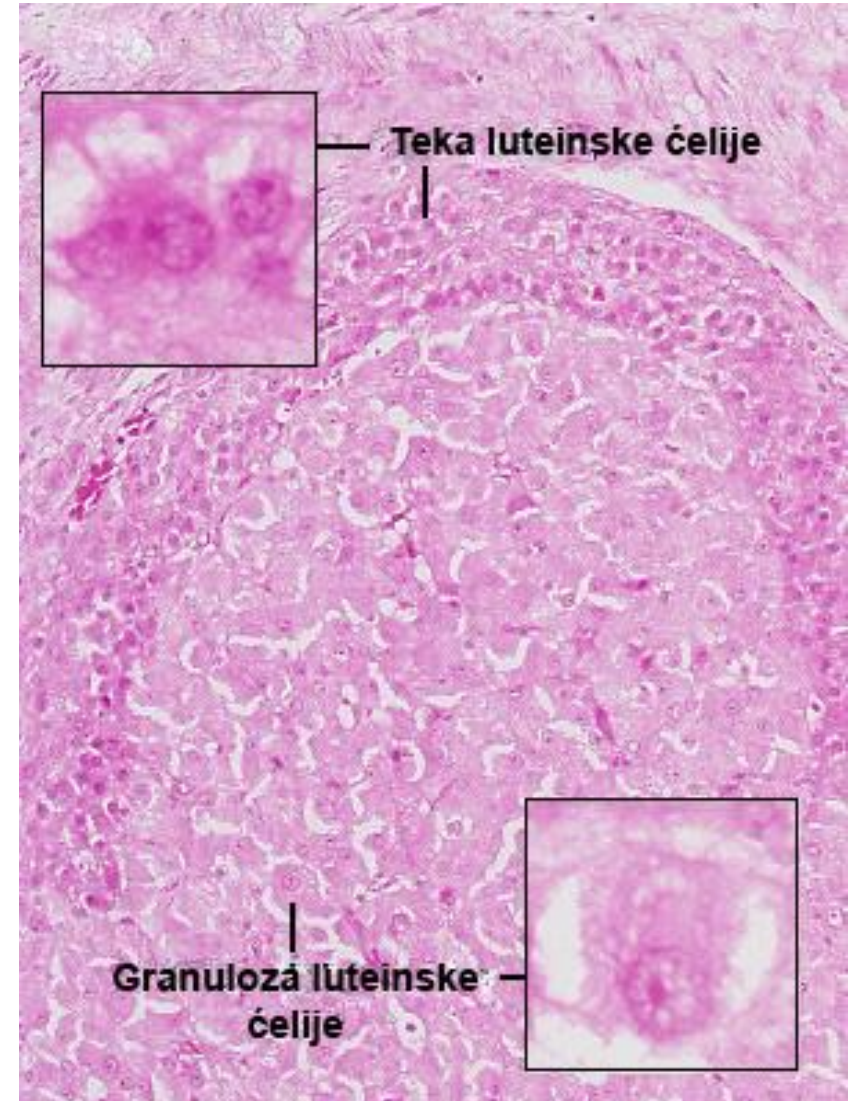
Corpus luteum

- У следећа 3-4 дана **под утицајем ЛН** гранулоза и тека ћелије подлежу **лутинизацији**: постају крупније, умножавају се митохондрије, цистерне глЕР и Голџи апарат, а у цитоплазми се накопљају липидне капи и жути пигмент липохром – **настаје жуто тело (corpus luteum)**.
- Преображене гранулоза ћелије постају **гранулоза-лутеинске ћелије**, а ћелије теке интерне **тека-лутеинске ћелије**.
- Обе врсте ћелија синтетишу стероидне хормоне.



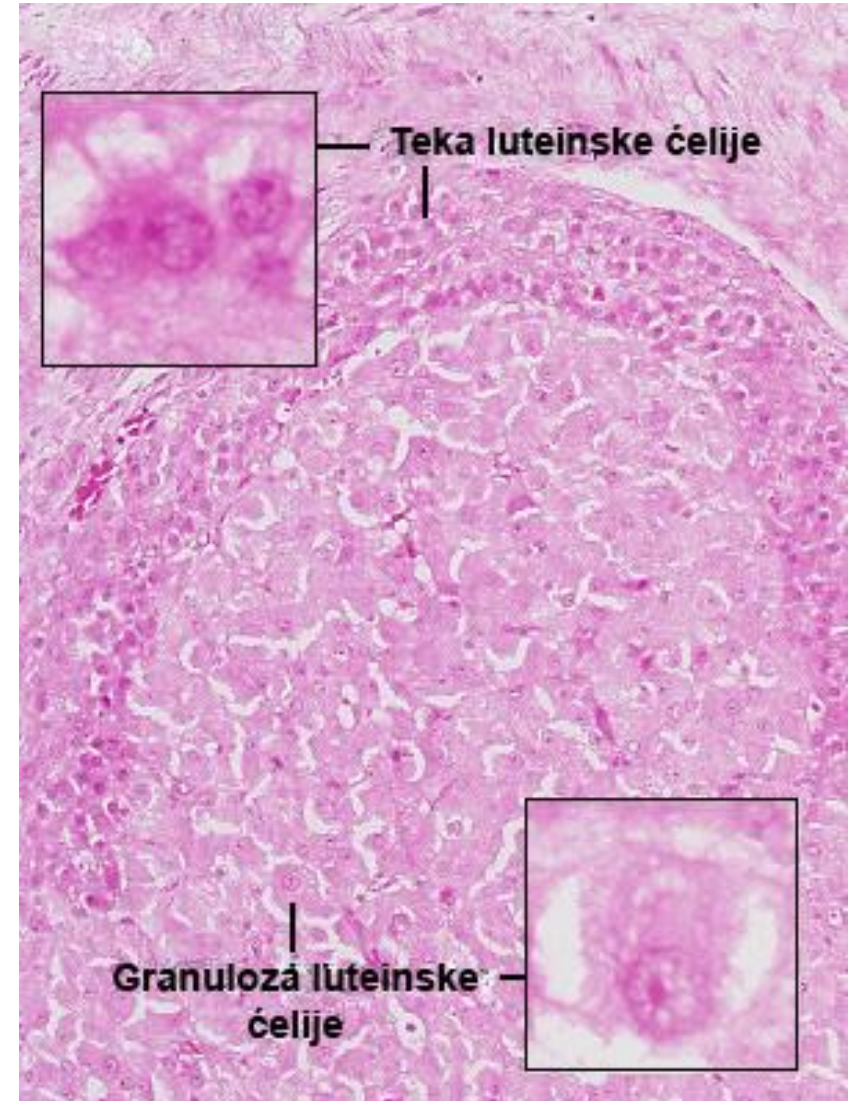
Corpus luteum

- **Гранулоза-лутеинске ћелије** чине 80% жлездане популације и заузимају средишњи део жутог тела.
- Потичу **од гранулоза ћелија** Де Графовог фоликула које су пре овулације имале одлике ћелија које синтетишу протеине.
- Након лутеинизације, добро су развијене синтетске органеле, **доминира глЕР**, уз мању количину грЕР.
- Ове ћелије **синтетишу прогестерон**, а осим тога **претварају андрогене hormone тека-лутеинских ћелија у естроген**.



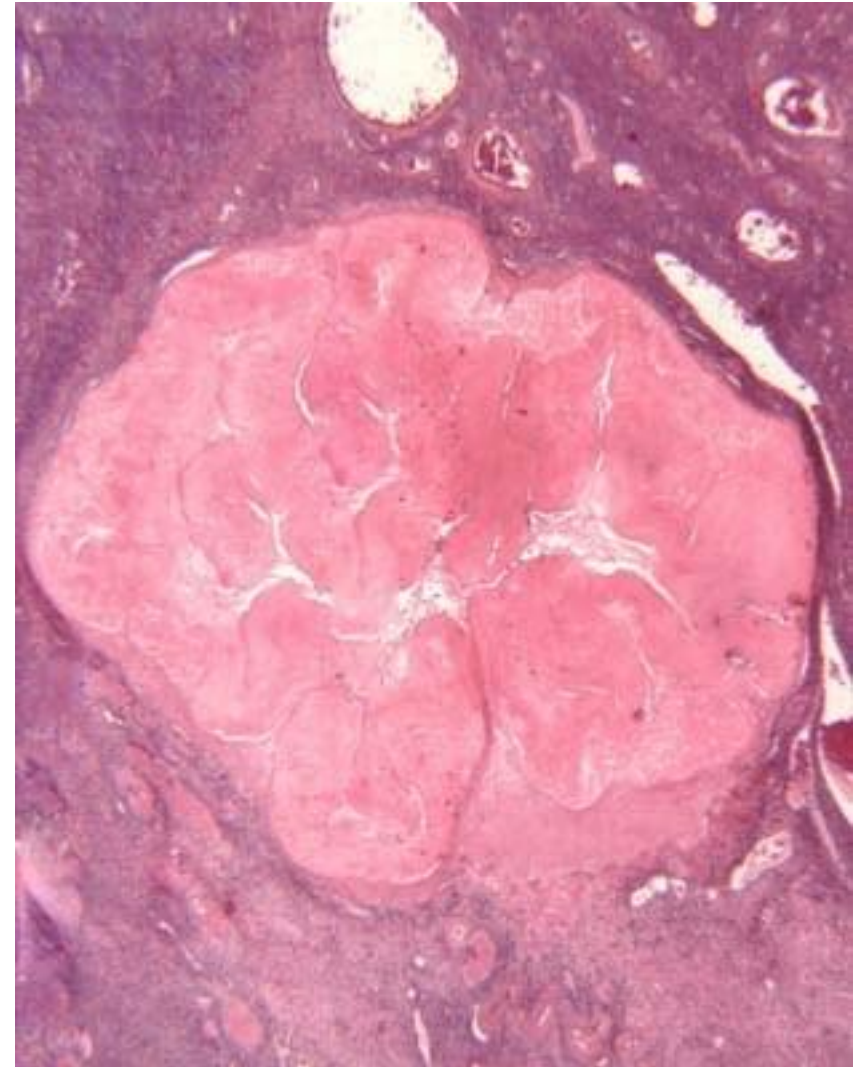
Corpus luteum

- Осим тога, синтетишу и **пептид инхибин** који **инхибира секрецију FSH** хипофизе у лутеинској фази оваријалног циклуса.
- **Тека-лутеинске ћелије** чине 20% жлезданих ћелија жутог тела.
- Налазе се у танком слоју око гранулоза-лутеинских ћелија и у наборима жутог тела.
- Имају сличне структурне карактеристике као и гранулоза-лутеинске ћелије.
- Синтетишу **андрогене, прогестерон и естрогене hormone**.



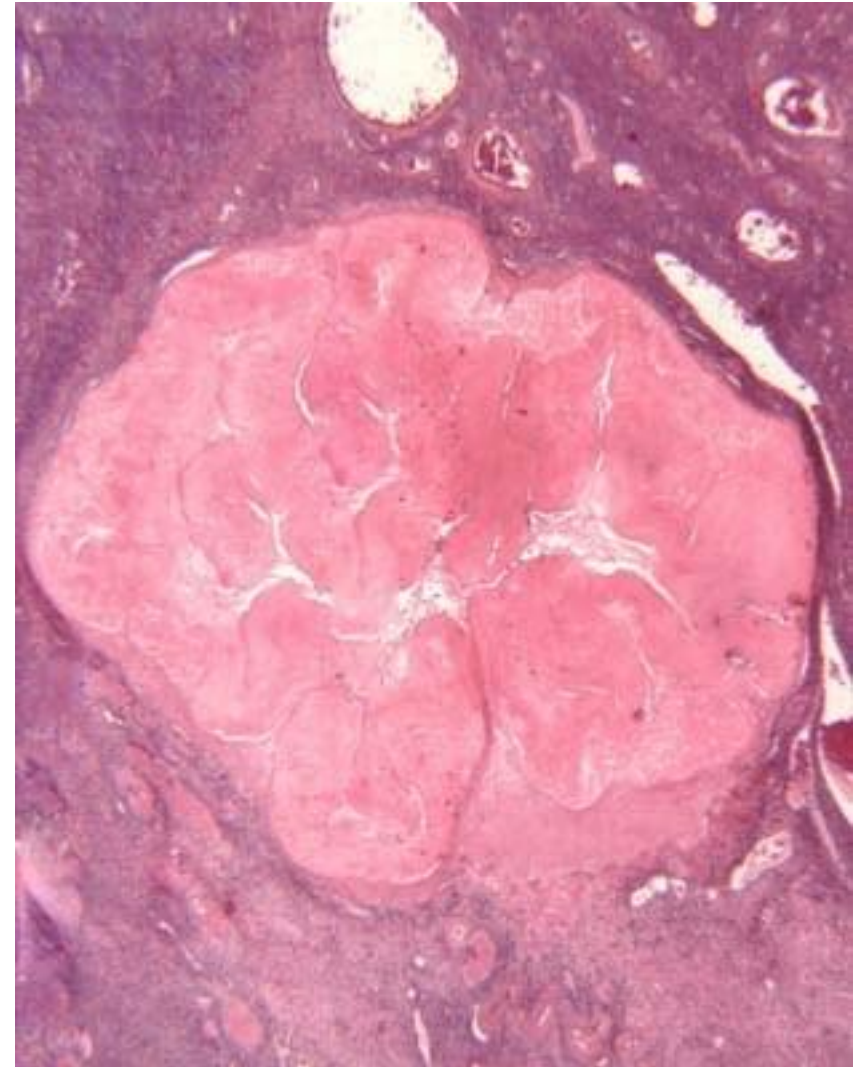
Corpus luteum

- Судбина жутог тела зависи од евентуалне оплодне јајне ћелије.
- Уколико **не дође до имплантације**, изостаје хормонска стимулација LH хормоном и **жуто тело доживљава регресију**.
- Оно је активно **10-12 дана након овулације**, а највећу количину хормона лучи крајем прве недеље (након овулације).
- Како жуто тело лучи естроген и прогестерон који инхибирају секрецију FSH одн. LH, његовом регресијом долази до наглог пада естрогена и прогестерона, што доводи до менструације и почетка новог оваријалног циклуса (под утицајем FSH аденохипофизе).



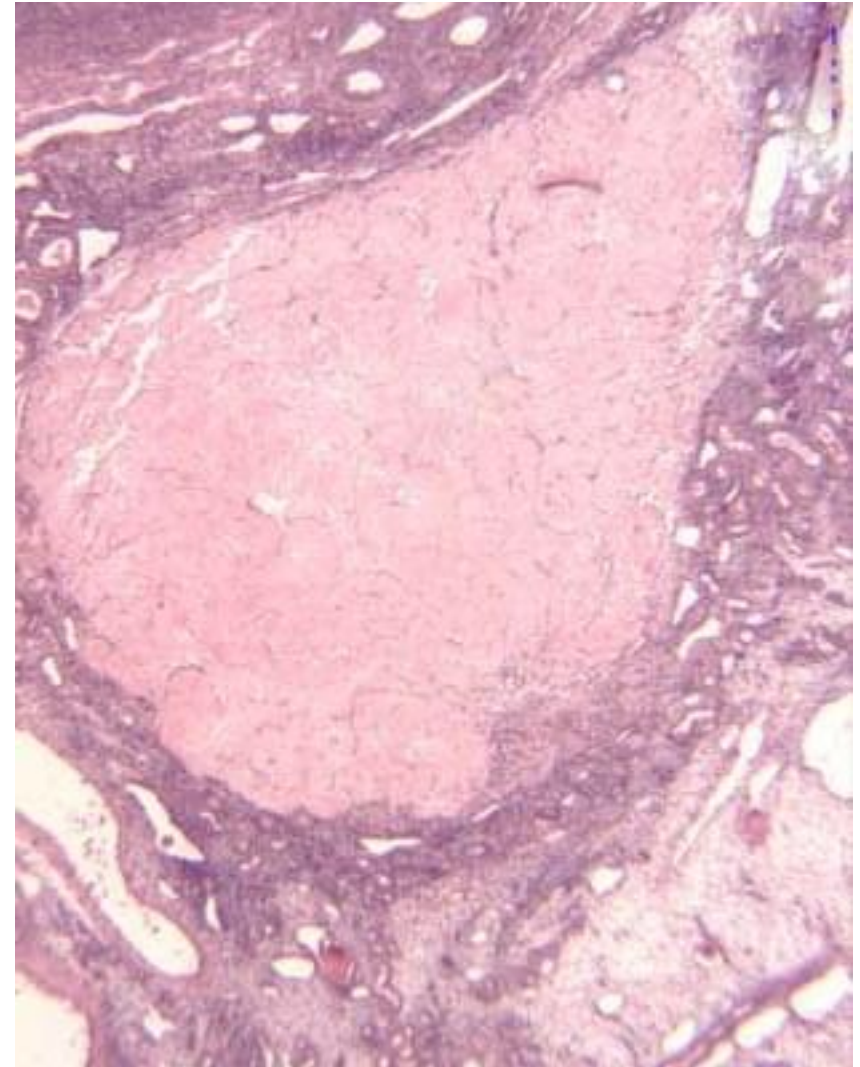
Corpus luteum

- Овакво жуто тело које траје само током једног менструалног циклуса назива се **корпус лутеум менструатионис**.
- Његове ћелије доживљавају аутолизу и макрофаги их фагоцитују.
- На месту аутолизованог жутог тела фибробласти стварају ожиљно бело ткиво – **corpus albicans** (понире у дубину коре, ресорбује се дужи временски период)



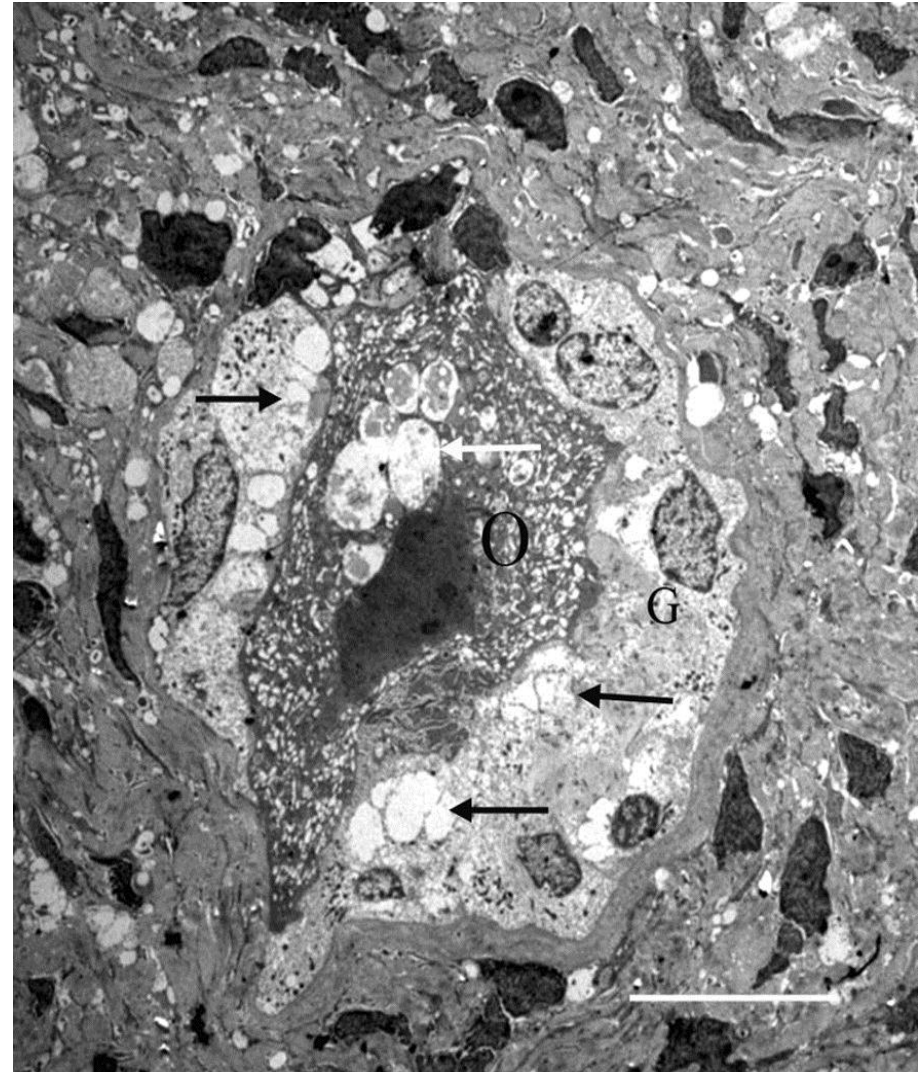
Corpus luteum

- Уколико **дође до зачећа и имплантације**, створено жуто тело **наставља да расте** под утицајем **хуманог хорионског гонадотропина (HCG)** који синтетишу **трофобласне ћелије плаценте**.
- У **трећем месецу трудноће**, жуто тело заузима приближно половину јајника (око 2,5 cm).
- Ова форма жутог тела која хормонски подржава трудноћу назива се **гравидарно жуто тело** или **corpus luteum graviditatis**.
- **Од четвртог месеца трудноће** оно подлеже инволуцији, а **синтезу прогестерона** на даље преузима **синциотиотрофобласт постелјице**.
- Гравидарно жуто тело оставља за собом знатно већи corpus albicans.



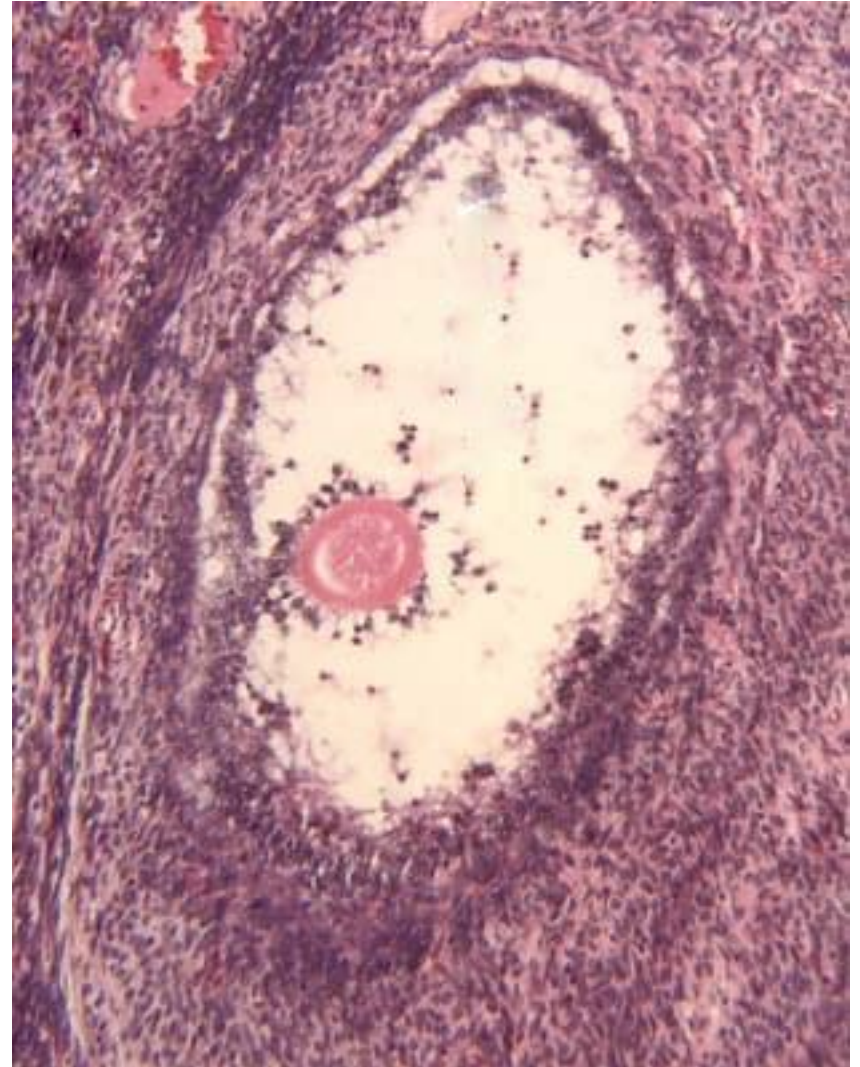
Атрезија јајних фоликула

- **Атрезија** је физиолошки процес пропадања (дегенерације) јајних фоликула.
- Од око **5 милиона** јајних фоликула колико их има у **фетусном периоду**, само **400-450 сазри** и прсне током овулације.
- Сви остали фоликули подлежу **атрезији** која захвата све развојне фазе фоликула од примордијалних до терцијарних.
- Код примордијалних и примарних фоликула атерзија је праћена **апоптозом овоците** и **фоликулских ћелија**, које затим фагоцитују макрофаги.



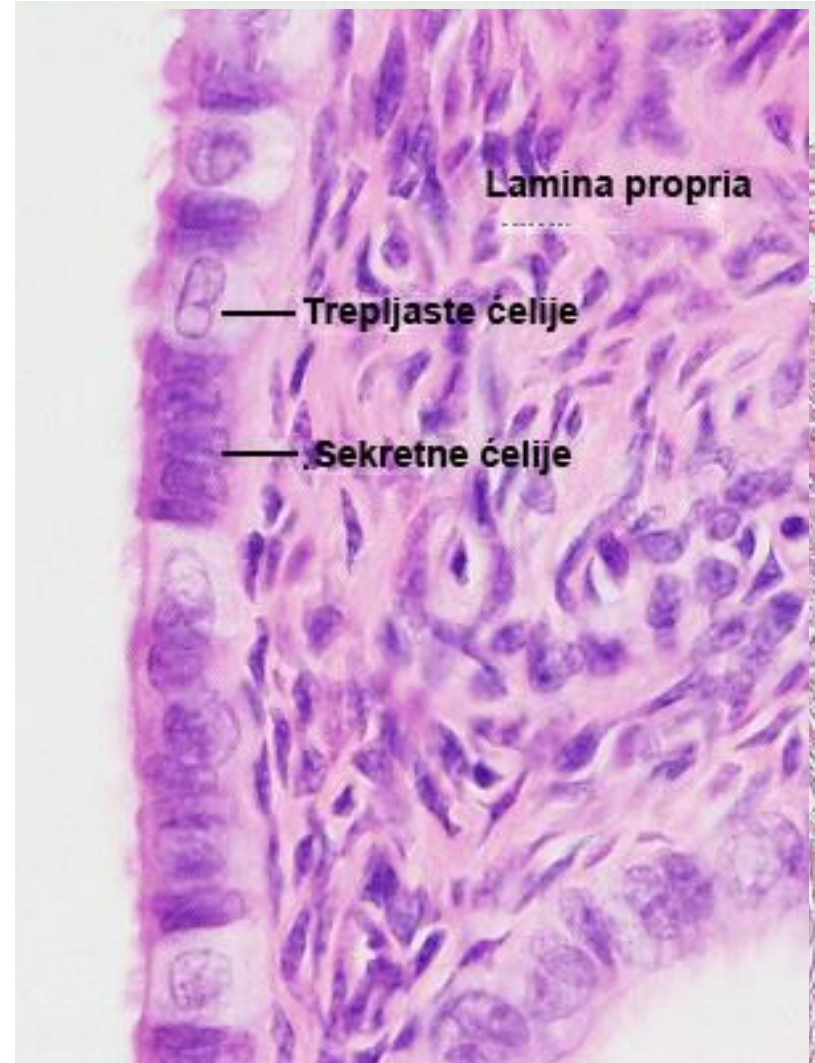
Атрезија јајних фоликула

- Код атрезије **антралних фоликула**, **гранулоза ћелије** подлежу апоптози, **ћелије теке** хипертрофишу, **базална мембрана** фоликула задебљава (**стакласта мембрана**), **овоцита** подлеже апоптози, а **зона пелуцида** бубри.
- **Атретични фоликул** се смежурава, у њега **улазе фибробласти** и лутајуће ћелије везивног ткива (личи на жуто тело у регресији).
- На крају се **разлаже стакласта мембрана** и хипертрофичне **тека ћелије** се утапају у строму јајника – **интерстицијумске ћелије** – луче стероидне hormone (**андростендион**).



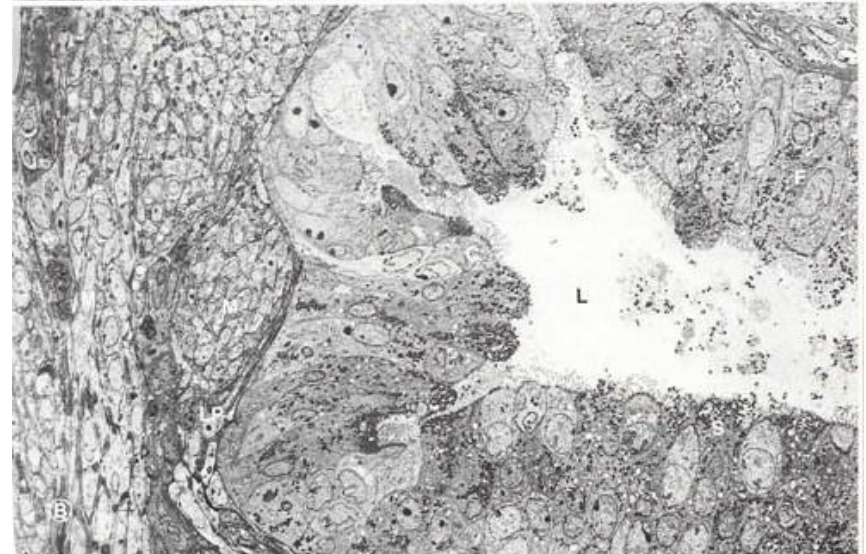
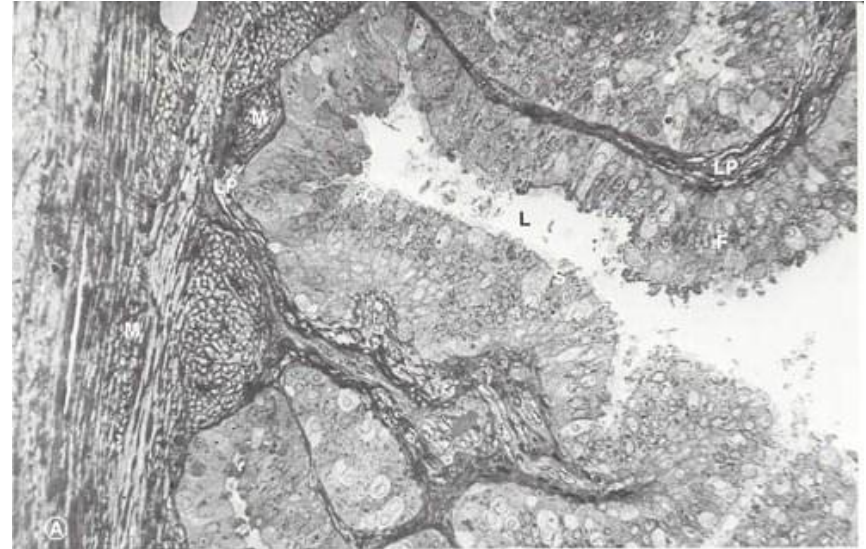
Туба утерина

- **Tunica mucosa**
- Lamina epithelialis
- Једноредан цилиндрични епител састављен од:
 - **Цилиндричних ћелија са трепљама**
 - Светла цитоплазма, слабо развијене органеле, на апикалном полу - киноцилије
 - **Секретних ћелија**
 - Еухроматско једро, органеле синтетског пута, апикално – микровили.
 - Синтетишу гликопротеине
- Lamina propria
 - Растресито везивно ткиво
- **Tunica muscularis**
 - Унутрашњи циркуларни слој
 - Спољашњи лонгитудинални слој
- **Tela suserosa** – Слој растерситог везива
- **Tunica serosa** – Висцерални перитонеум



Туба утерина

- Туба утерина, оптичка и TEM фотомикрографија.
- **C** – ћелије са киноцилијама;
- **F** – набор мукозе;
- **L** – лумен;
- **LP** – ламина проприа;
- **M** – ламина мускуларис;
- **S** – секретне ћелије.
- (Легенда и фотомикрографија www.visualhistology.com)



Uterus

- **Endometrium** (tunica mucosa uteri)

lamina epithelialis – једноредан цилиндрични епител (трепљасте и секретне ћелије)

lamina propria садржи gll. uterinae (уврати епитела – секретне ћелије)

Stratum functionale – обухвата горње $\frac{3}{4}$ ендометријума.

Током секретне фазе уочавају се унутар њега **stratum compactum** и **stratum spongiosum**

Stratum basale – најдубљи, не подлеже функционалним променама

- **Myometrium** (tunica muscularis)

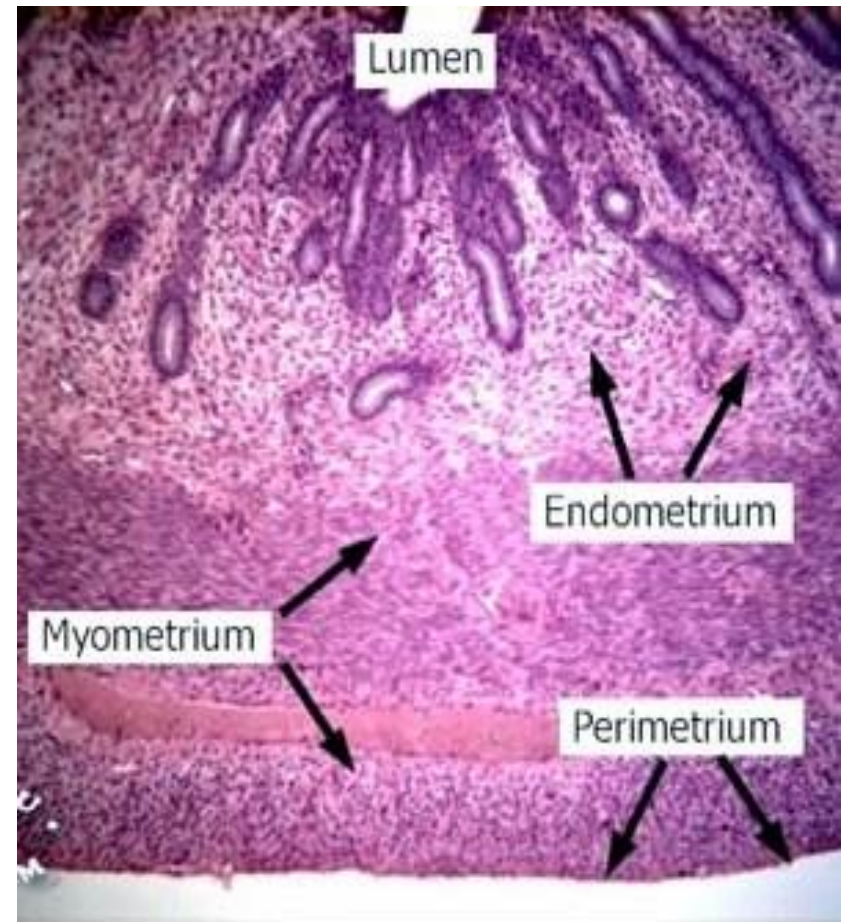
-stratum submucosum

-stratum vasculare

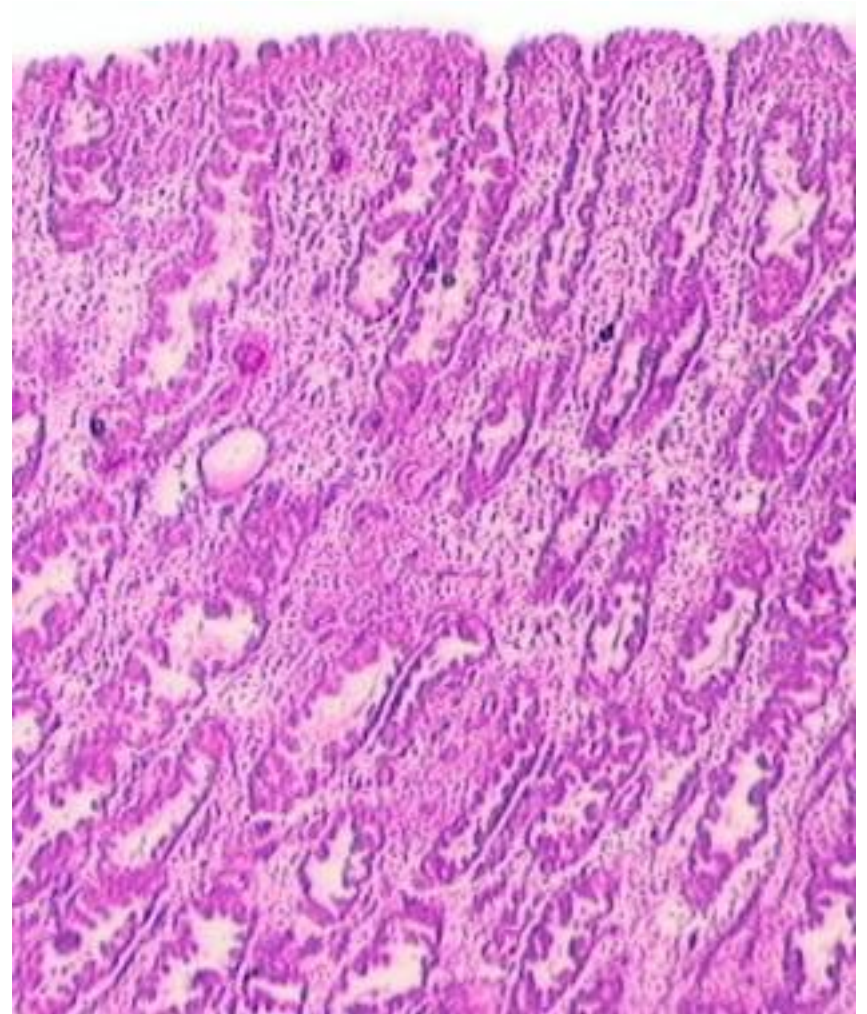
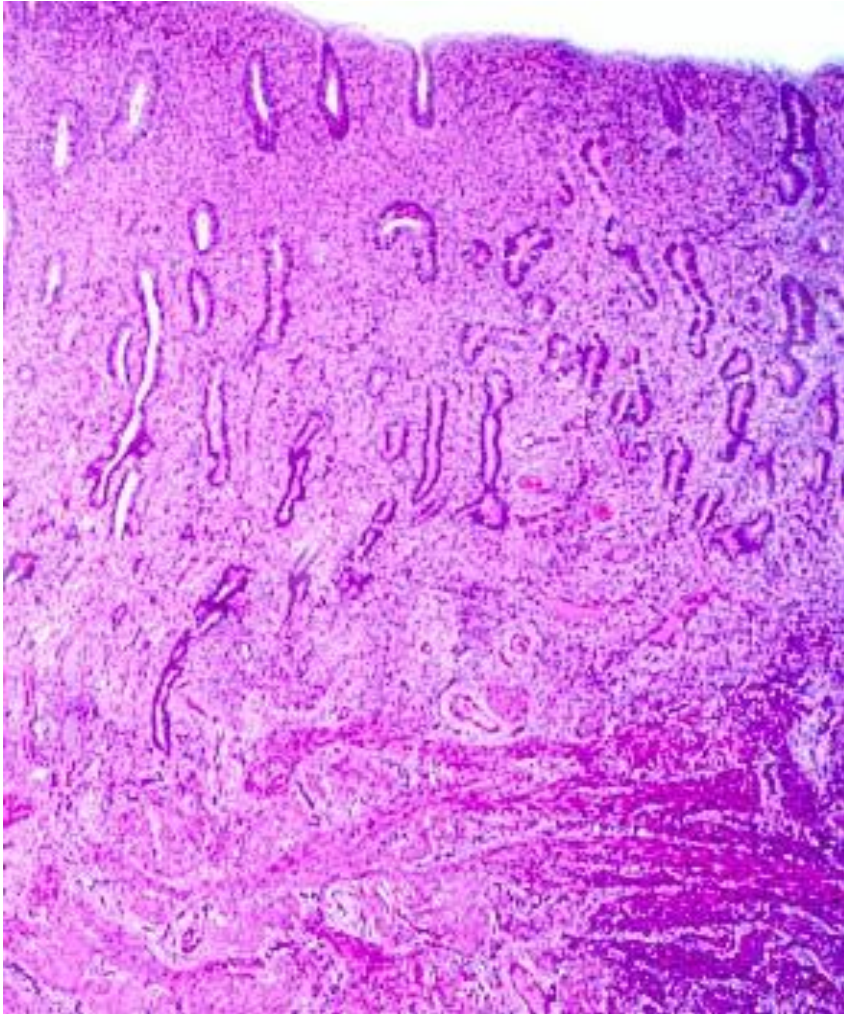
-(stratum supravasculosum)

-stratum subserosum

- **Perimetrium** (tunica serosa)



Ендометријум у пролиферативној и секретној фази



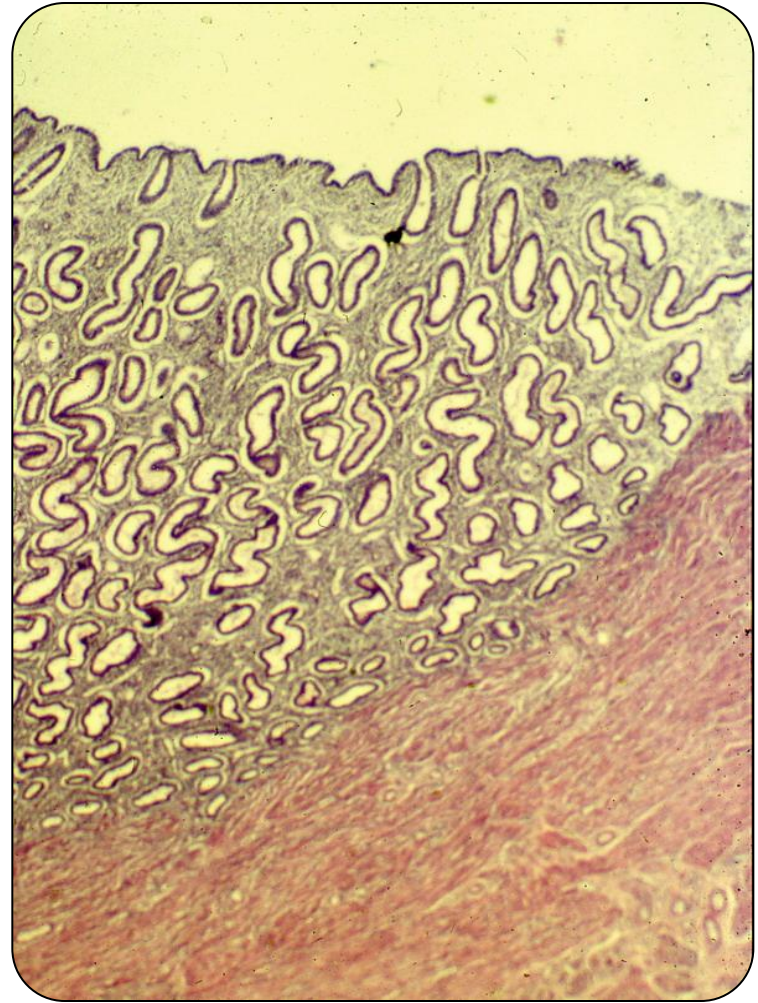
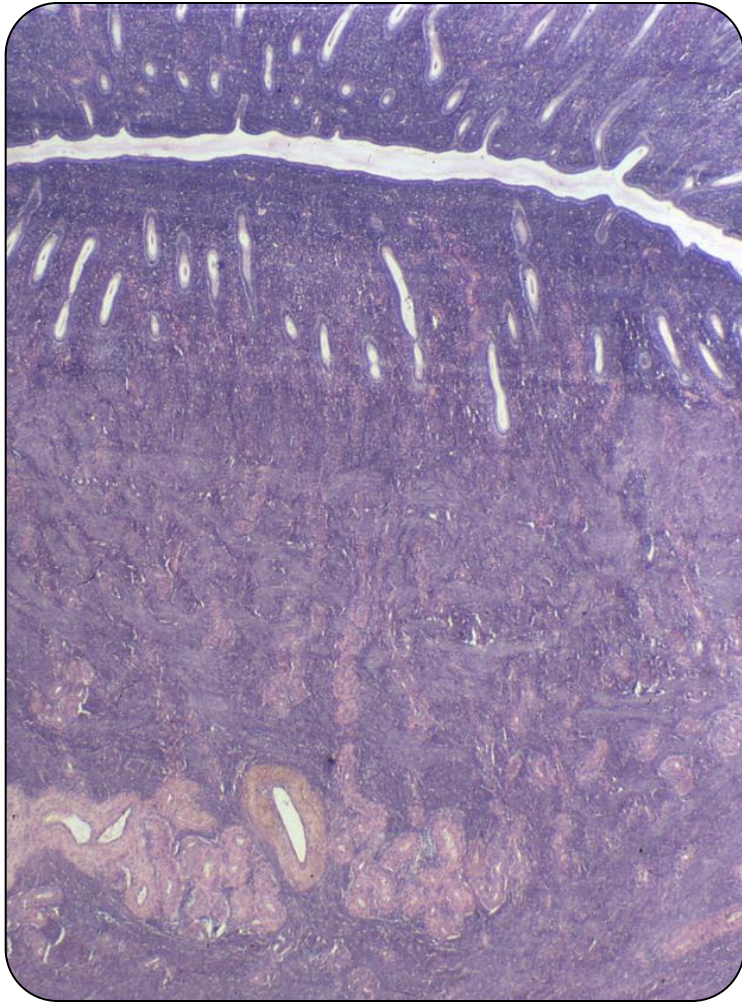
Ендометријум

- **Ендометријум**, слузокожа која облаже утерус, изграђен је од епитела и ламине проприје.
- **Епител** ендометријума је **једноредан цилиндрични**.
- У састав овог епитела улазе **секретне цилиндричне ћелије** и **цилиндричне ћелије са трепљама**.
- Понирањем епитела у ламину проприју која се налази испод, настају **тубуларне материчне жлезде** чији се епител састоји само од **секретних ћелија**.
- **Лamina проприја** или **строма ендометријума** састоји се од растреситог целуларног везива.
- Садржи фибробласте, ретке лимфоците, гранулоците и макрофаге, доста основне супстанце, влакана, као и **материчне жлезде** и крвне судове (**спиралне артериоле**).

Ендометријум

- Према **морфофункционалним карактеристикама**, ендометријум може да се подели на два слоја:
- **Базални слој** (stratum basale)
Најдубљи слој ендометријума (**доња $\frac{1}{4}$**) у коме су смештене **базе материчних жлезда**. Не подлеже цикличним променама, служи као **основа за обнављање** функционалног слоја након менструације, порођаја или побачаја.
- **Функционални слој** (stratum functionale)
Дебели површни слој (**горње $\frac{3}{4}$ ендометријума**) у коме су смештена **тела и вратови материчних жлезда**. Подлеже цикличним променама током менструалног циклуса и одлубљује се током менструације.
- **Површински део** функционалиса садржи **вратне делове** материчних жлезда – **st. compactum**.
- Испод њега је двоструко дебљи део са **телима жлезда** – **st. spongiosum**.

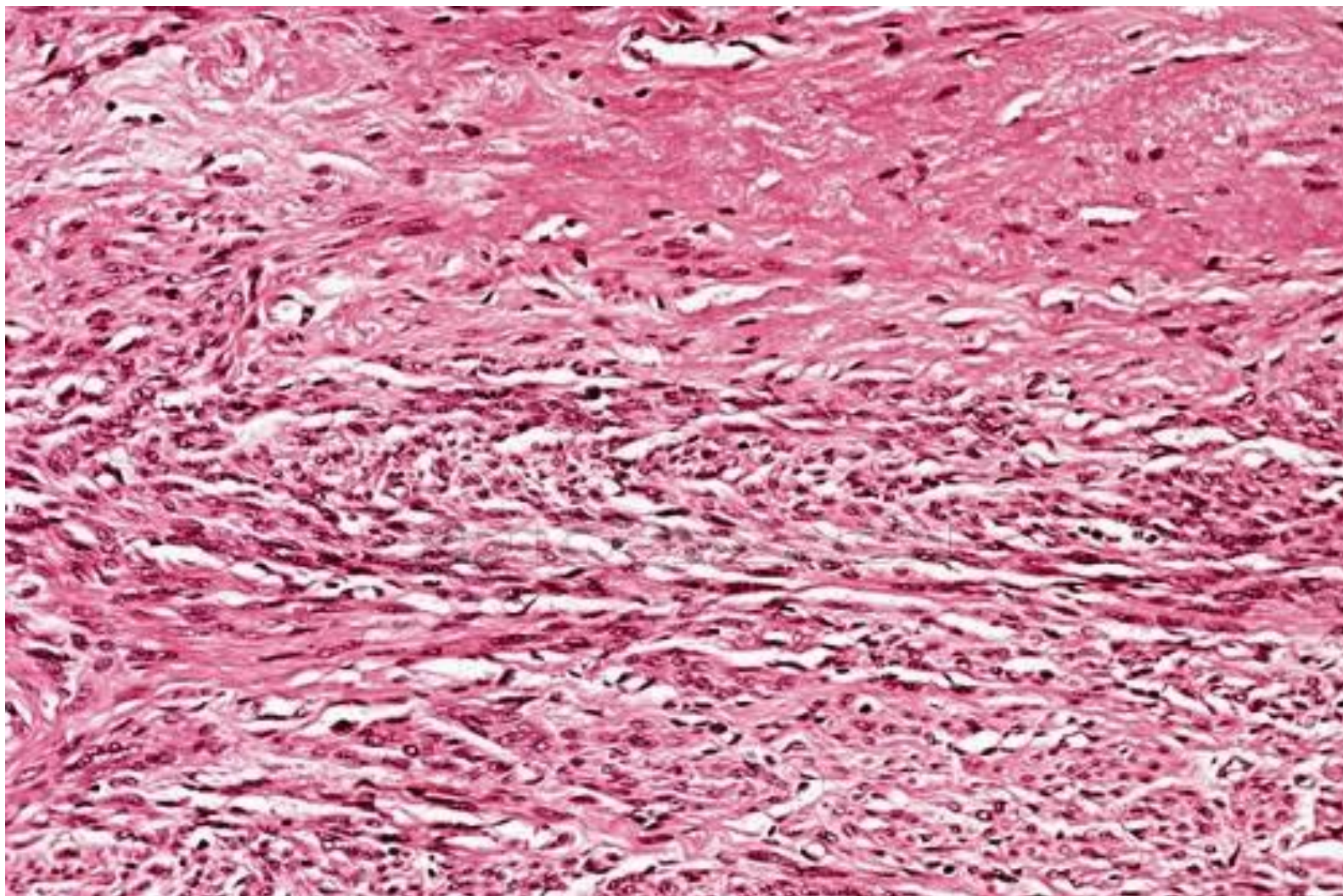
Ендометријум



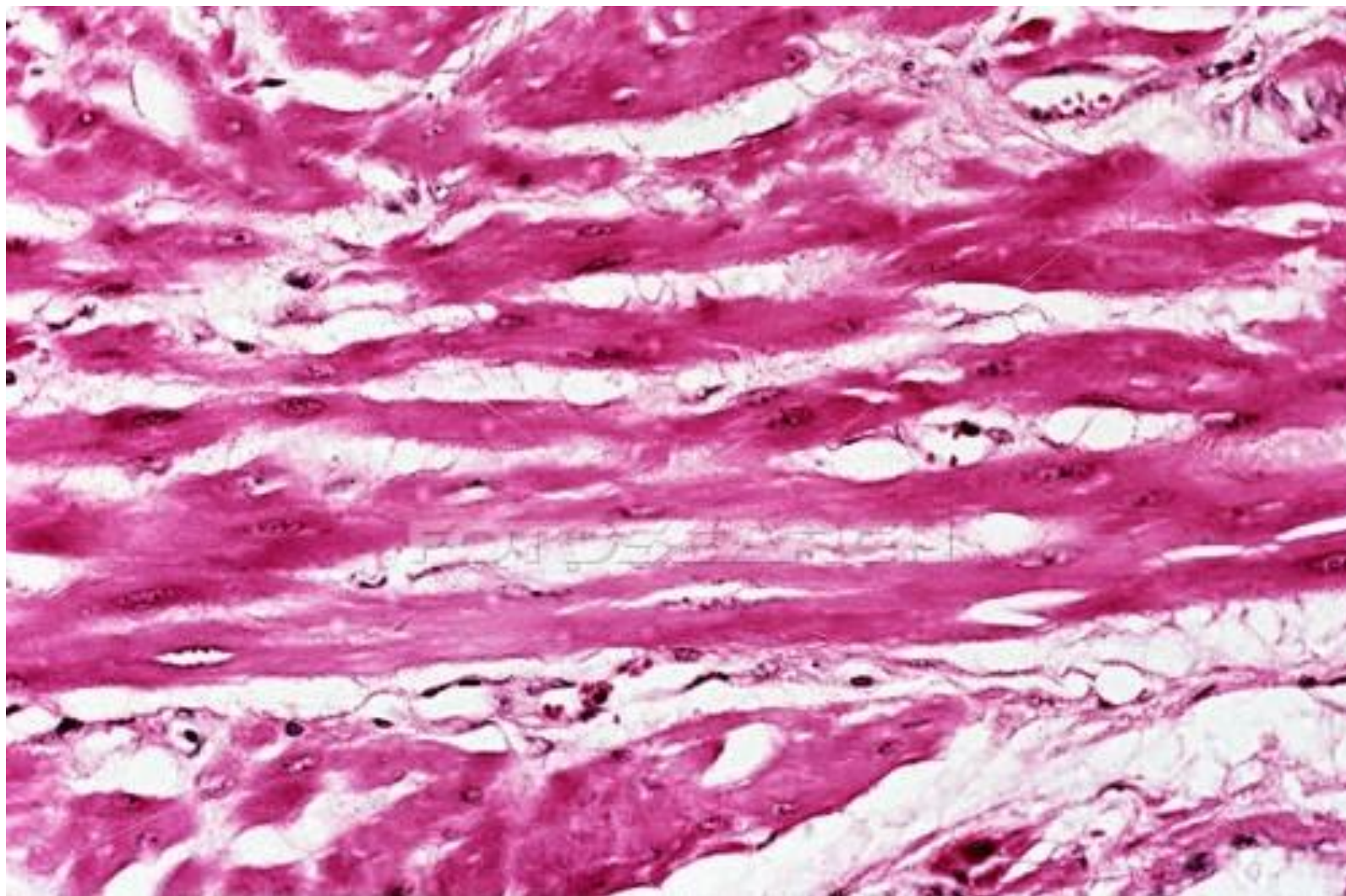
Миометријум

- **Миометријум** (**tunica muscularis**) изграђен је глатких мишићних ћелија које формирају три нејасно разграничена слоја:
- Унутрашњи лонгитудинални слој – **stratum submucosum**
 - У директном контакту са ендометријумом.
- Средњи циркуларни слој – **stratum vasculare**
 - Садржи велике крвне судове дебелог зида.
 - Има важну улогу у хемостази након порођаја.
- Спољашњи лонгитудинални слој – **stratum subserosum**
 - Смештен испод периметријума
- **Периметријум** је **висцерални слој перитонеума** састављен од **мезотела** и танког слоја **растреситог везива**.
- Облаже задњу и део предње површине утеруса, остатак – адвентиција.

Миометријум

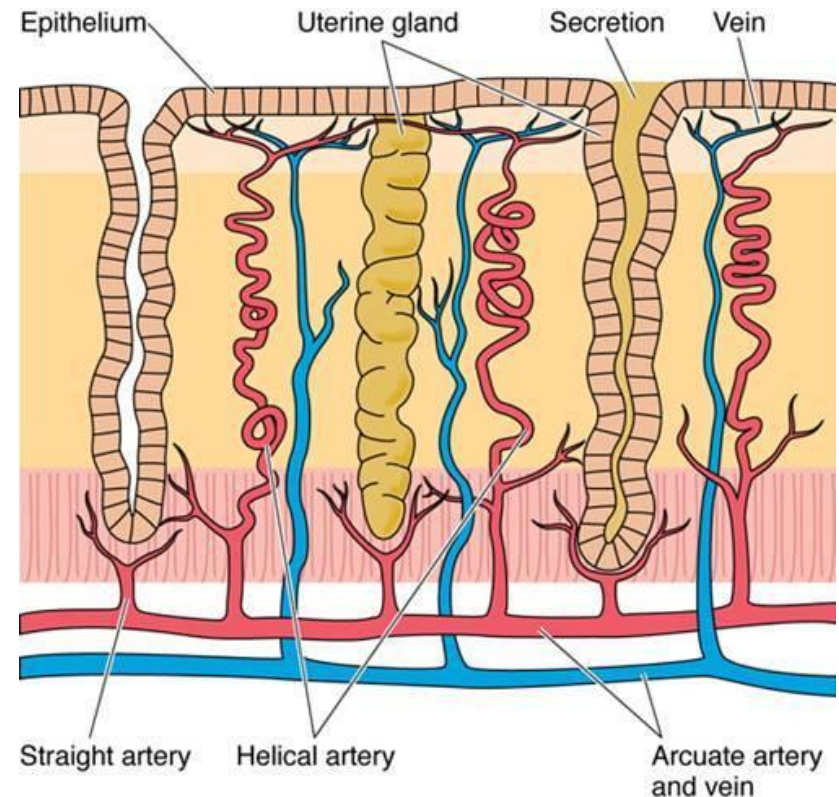


Миометријум у трудноћи



Васкуларизација утеруса

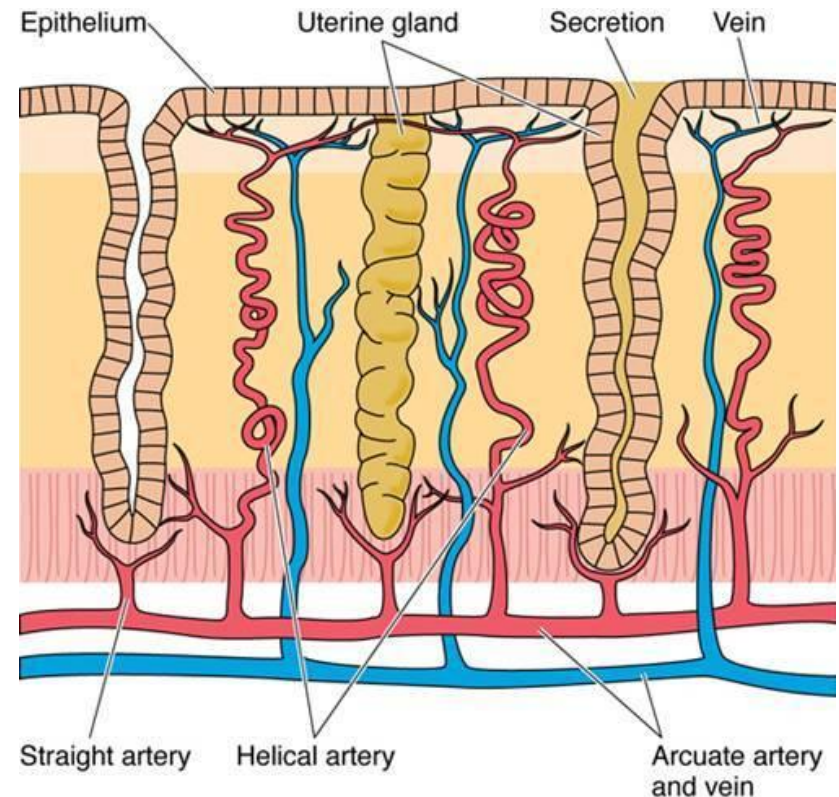
- Крв у материцу стиже **а. утерином**.
- Од ње се одвајају кратке, вијугаве гране – **аа. arcuatae** (продиру у **васкуларни подслој** миометријума)
- Оне се гранају на **радијалне артериоле** (пробијају се **кроз субмукозни слој** ендометријума).
- У ендометријуму **радијалне артериоле** дају **бочне гране** за базални слој – **базалне артериоле**.
- **Радијалне артериоле** настављају свој ток кроз ендометријум и у **функционалном слоју** вијугају попут спирале – **спиралне артериоле**.



Gartner and Hiatt: Color Textbook of Histology, 3rd ed. Philadelphia, W.B. Saunders, 2007.

Васкуларизација утеруса

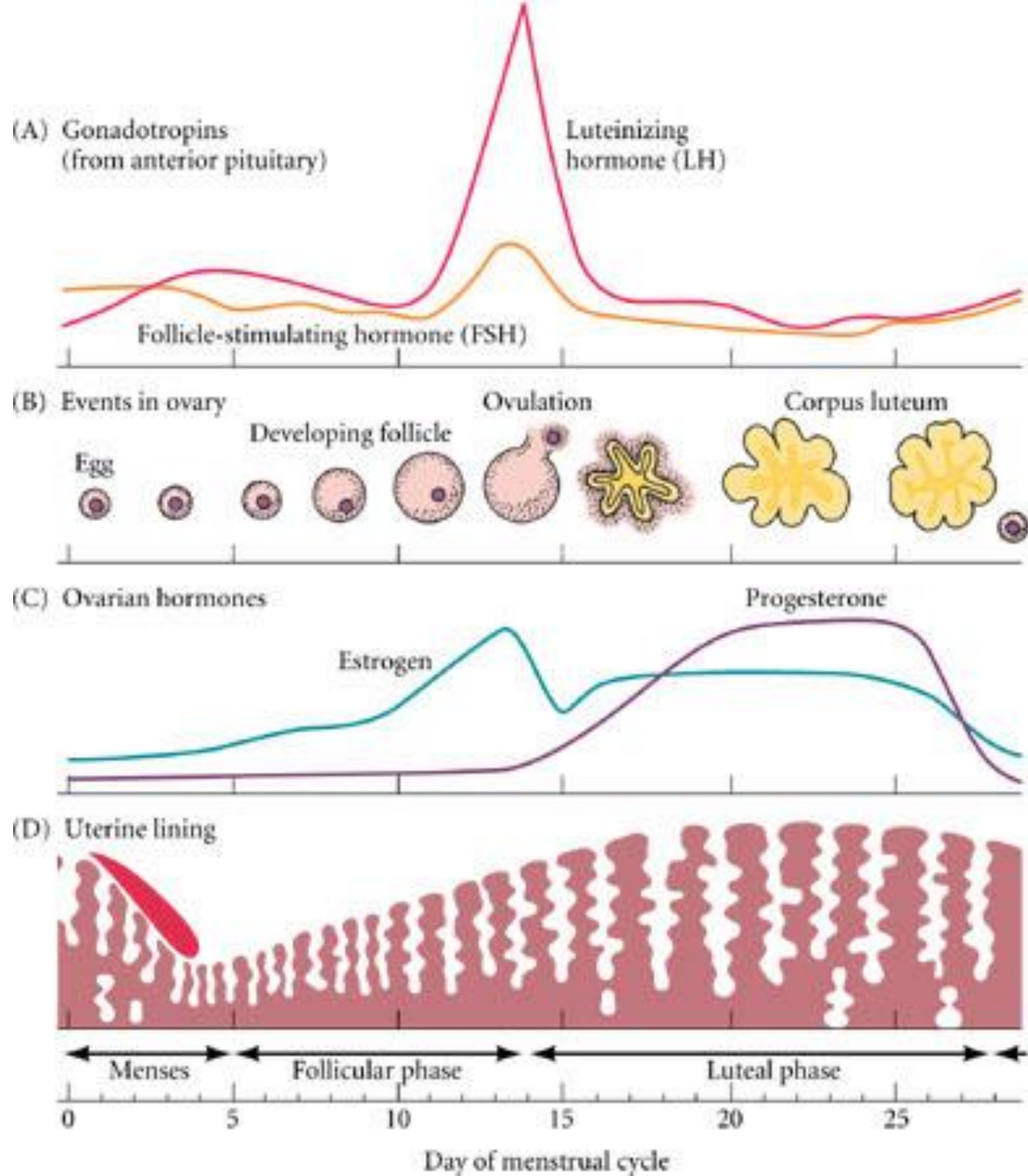
- **Спиралне артериоле** теку паралелно са **материчним жлездама**, исхрађујући их богатом мрежом капилара.
- Испод епитела материце **из завршних огранака спиралних артериола** настаје **површни капиларни сплет**.
- Спиралне артериоле су **хормон-сензитивне** и реагују на **цикличне промене** естрогена и прогестерона.
- **Глатка мускулатура** у њиховом зиду има способност **контракције и релаксације**, па је прилив крви наизменично врло слаб или преобилан.
- **Вијугав ток** омогућава значајну елонгацију током трудноће.
- Танкозидне вене образују **мрежу синусоидно проширених анастомоза**.
- **Вене ендометријума** уливају се у **лучне вене**.



Gartner and Hiatt: Color Textbook of Histology, 3rd ed. Philadelphia, W.B. Saunders, 2007.

Менструални циклус

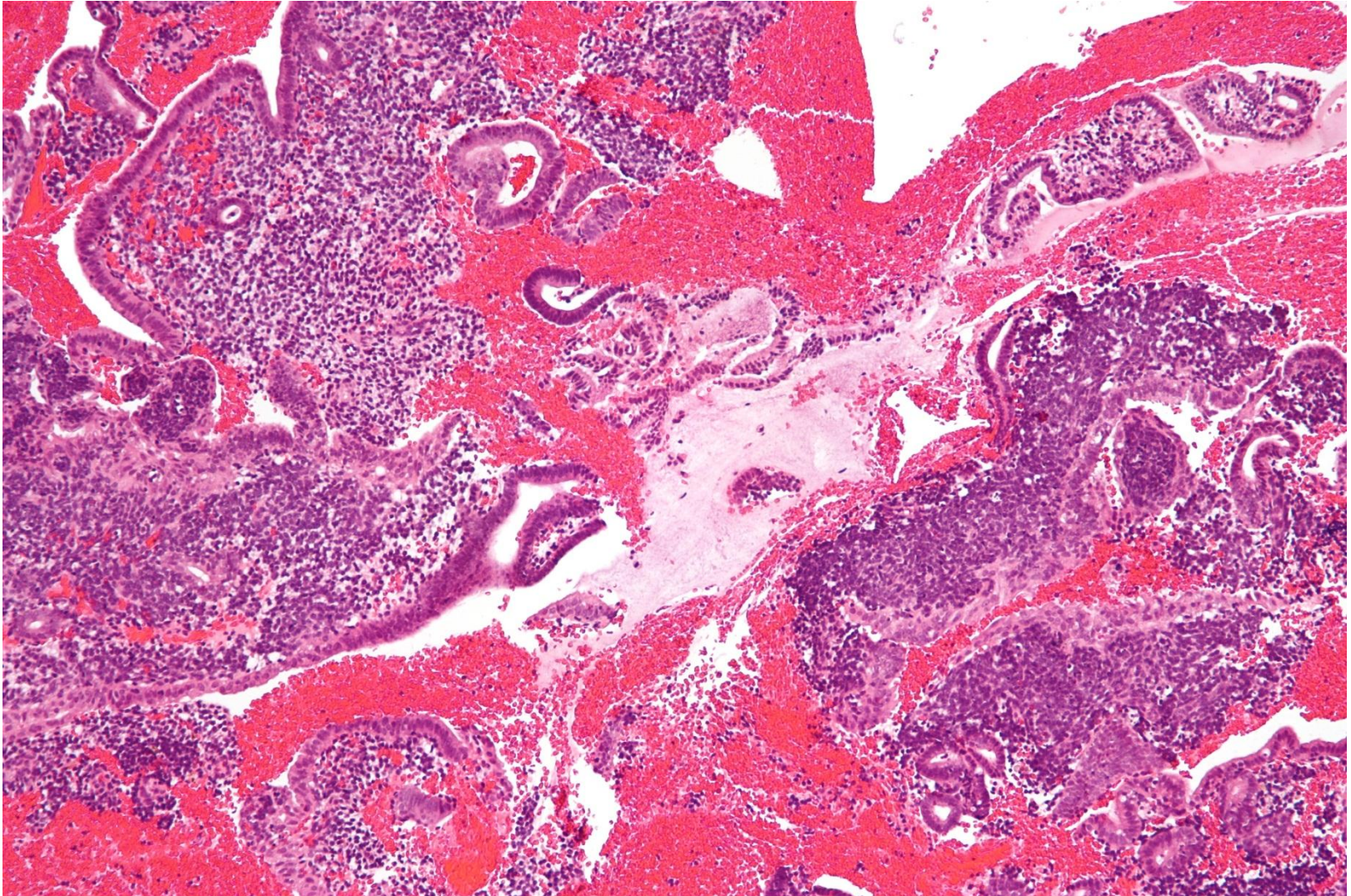
- **Менструални циклус** обухвата низ морфофункционалних промена ендометријума који се **периодично понављају** под дејством **естрогена и прогестерона**.
- **Циклични карактер** лучења хормона јајника условљен је **цикличном продукцијом** гонадотропних хормона аденохипофизе (**FSH и LH**).
- Дужина циклуса варира, али у просеку износи 28 дана.
- Менструалног циклуса нема пре менархе, после менопаузе, као ни током трудноће.
- Менструални циклус започиње првим даном менструације.
- Менструални циклус може да се подели на три фазе: **менструална фаза, пролиферативна** (фоликулска) фаза и **секретна** (лутеинска) фаза.



Менструална фаза

- **Менструална фаза** обухвата првих пет дана менструалног циклуса.
- Започиње појавом крварења из утеруса сваког месеца, дешава се увек када не дође до оплодње (фертилизације).
- **Први дан крварења** представља **први дан менструалног циклуса**.
- Менструална фаза одликује се **десквамацијом набујалог функционалиса**.
- Промене су изазване **недостатком прогестерона** услед спонтане **регресије жутог тела** која наступа 10-12 дана након овулације.
- Иако се цео функционални део ендометријума одлубљује, тај процес се не дешава одједном, већ траје у континуитету 3-4 дана.

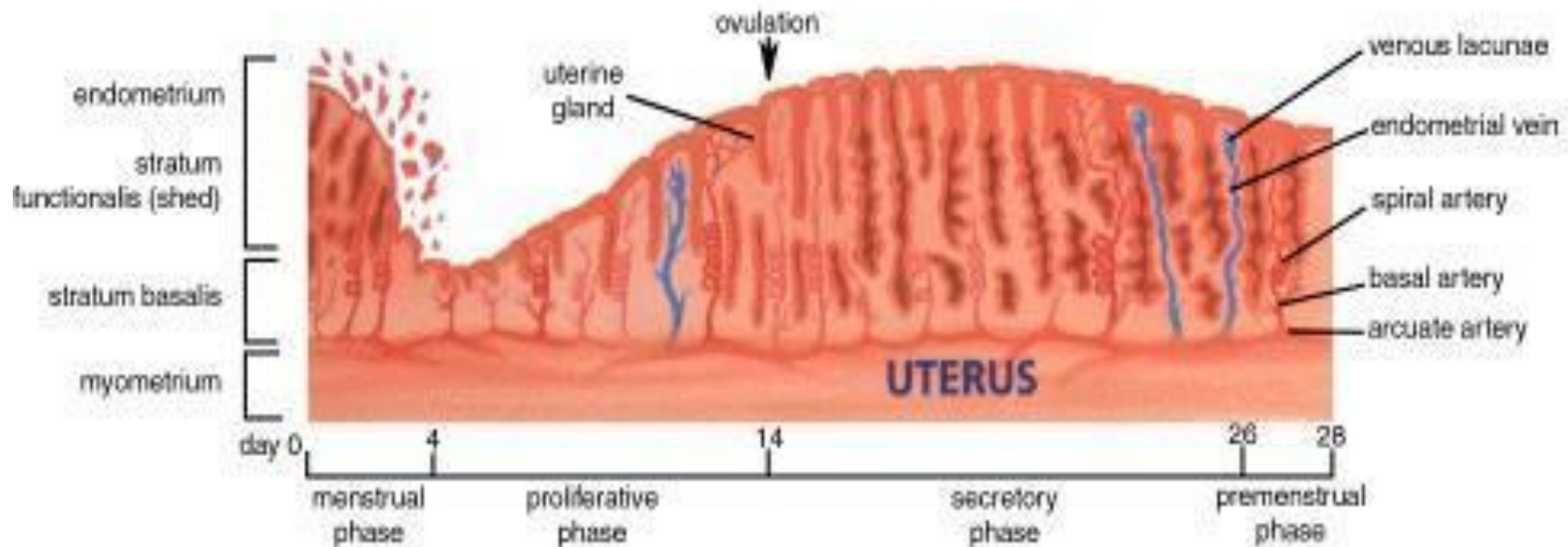
Менструална фаза



Менструална фаза

- **Некрози функционалног слоја** доприносе различити фактори:
 - Грчење и опуштање спиралних артериола
 - Деловање матриксних металопротеиназа
 - Деловање цитокина, простагландина...
- Дан пре појаве крварења јављају се **интермитентни спазми спиралних артериола**, праћени епизодама **хипоксије функционалиса** (исхемична фаза).
- **Услед исхемије** у површном слоју ендометријума наступају **некротичне промене** – дезинтеграција базалних ламина, разградња колагених влакана, оштећење зида крвних судова....
- Након спазма долази до **дилатације артериола** и **појачаног прилива крви**, што заједно са некрозом површних слојева доводи до **крварења**.
- Одлубљује се **само функционални слој ендометријума**, док остаје резерва за његову регенерацију.

Фазе ендометријалног циклуса

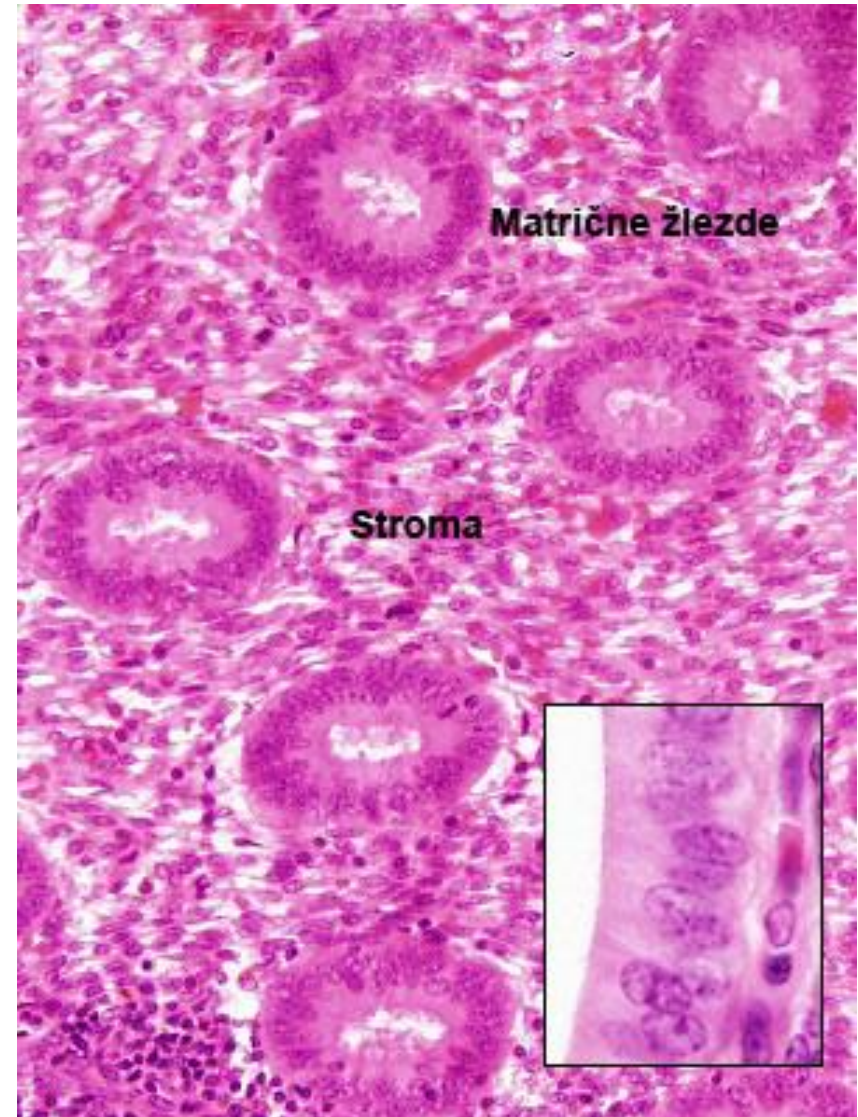


UTERINE CYCLE

Throughout the fertile period of a woman's life hormonal changes control cyclical changes to the reproductive organs. Every month, an egg is released from the ovaries and the endometrium thickens in readiness to accept it - if it is fertilised. If conception does not take place, then this uterine lining is discarded and a menstrual bleed occurs.

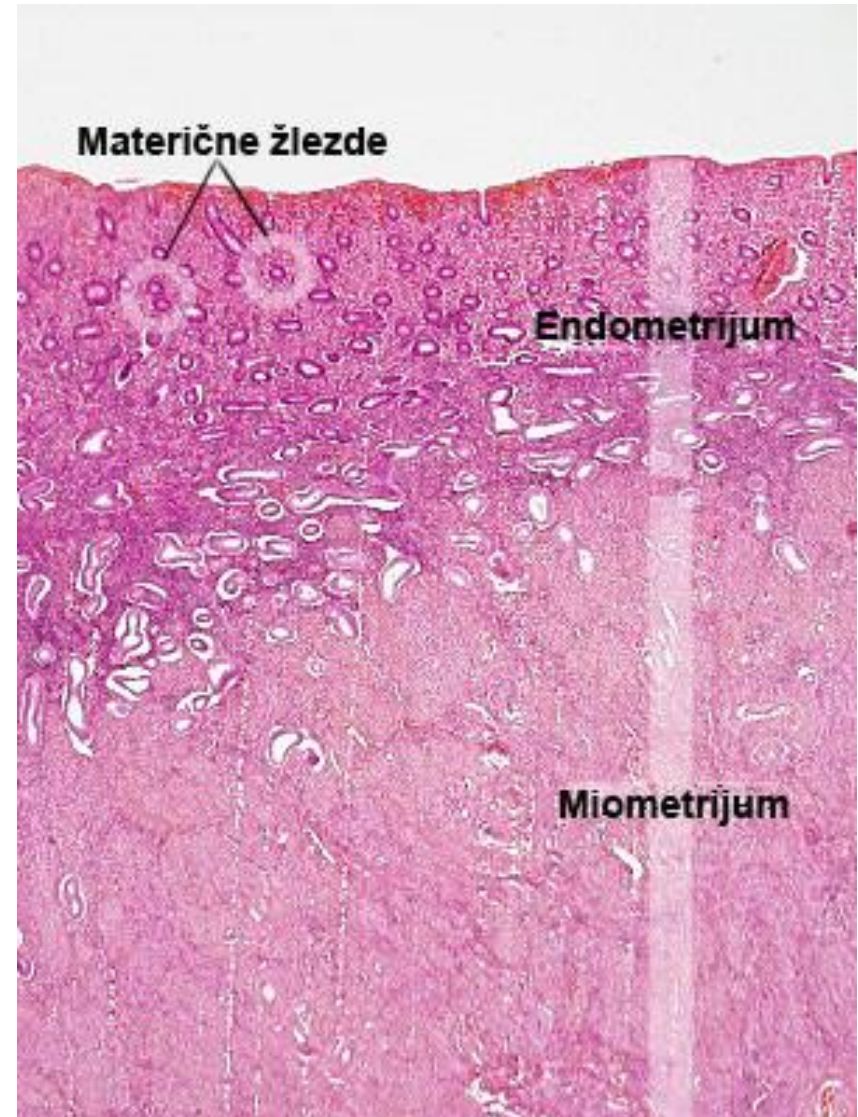
Пролиферативна фаза

- **Пролиферативна фаза** (естрогена или **фоликулска фаза**) дешава се у исто време када и **сазревање јајних фоликула** (и све интензивнија секреција естрогена).
- Почиње 4-5. дана менструалног циклуса и траје до овулације.
- Карактерише се **учесталим митозама епитела** заосталог у дну материчних жлезда и **убрзаном пролиферацијом стромалних ћелија** преосталих у базалису.



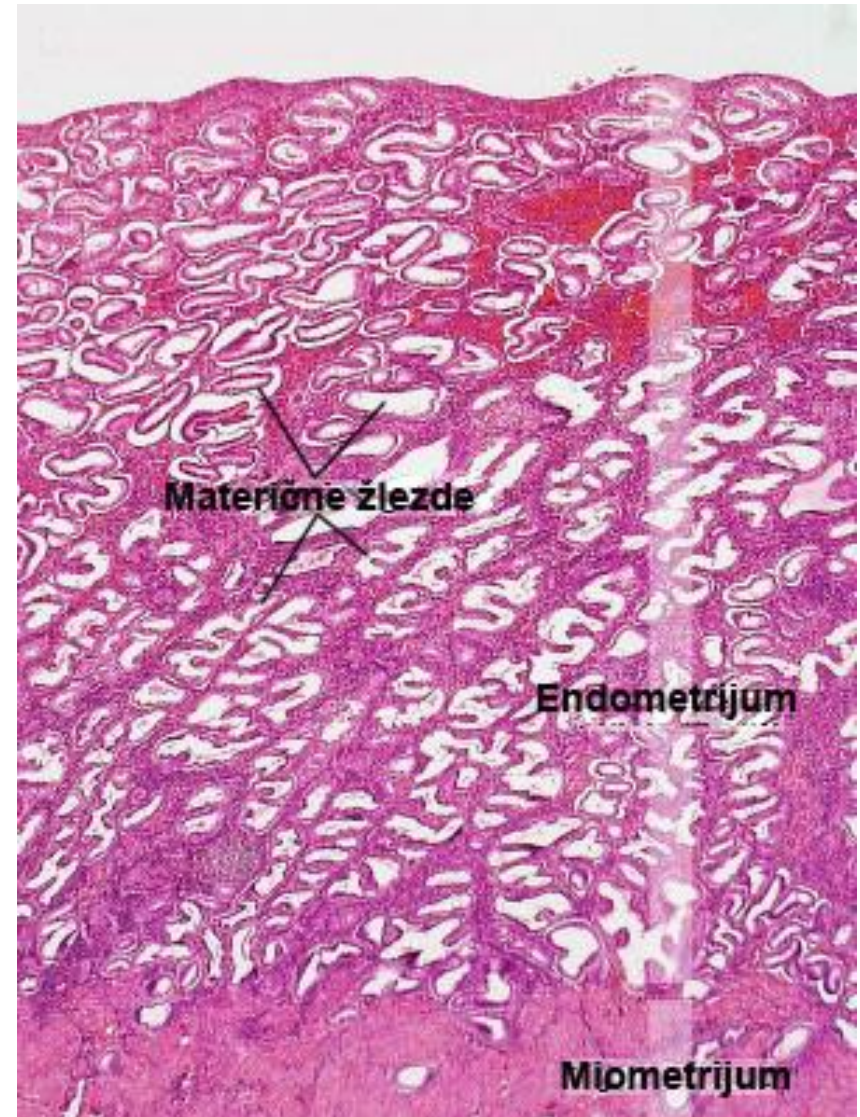
Пролиферативна фаза

- Током пролиферативне фазе се **у потпуности обновља функционални слој** ендометријума, при чему он задобија првобитан изглед са комплетним епителом, жлездама, стромом и спиралним артериолама.
- **Варијабилне је дужине трајања** – индивидуална разлика у дужини менструалног циклуса условљена је различитом дужином трајања пролиферативне фазе.



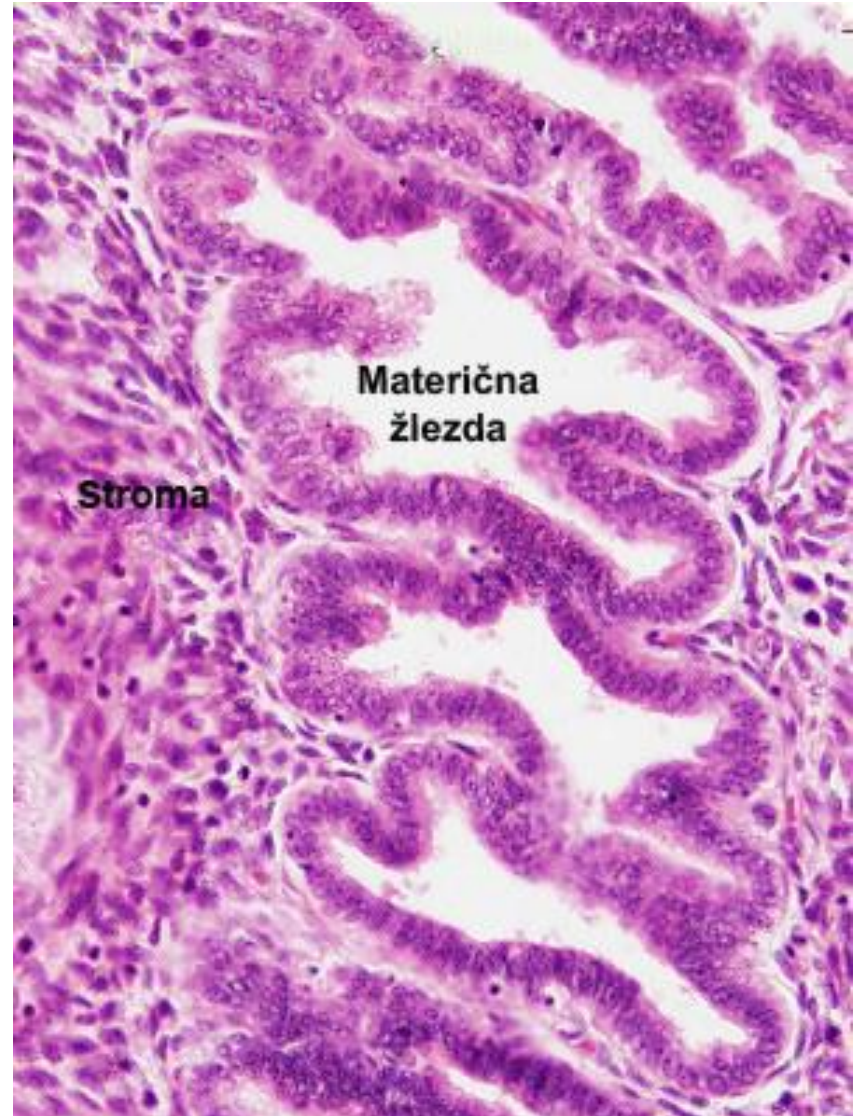Секретна фаза

- Секретна фаза (прогестеронска, програвидна или лутеинска фаза) започиње након овулације дејством прогестерона жутог тела на претходно реституисан функционални слој ендометријума.
- Ова фаза је временски стабилна и траје **14 дана** – одвија се од овулације до следеће менструације.
- Секретна фаза се дели на рану и касну секретну фазу.



Секретна фаза

- У **раној секретној фази** долази до депоновања партикула гликогена у базалном делу цитоплазме секретних ћелија у саставу ендометријалних жлезда.
- Овај секрет богат гликогеном има за циљ да исхрани плод док се не формира плацента.
- Материчне жлезде се издужују, њихов лумен се пуни секретом и шири.



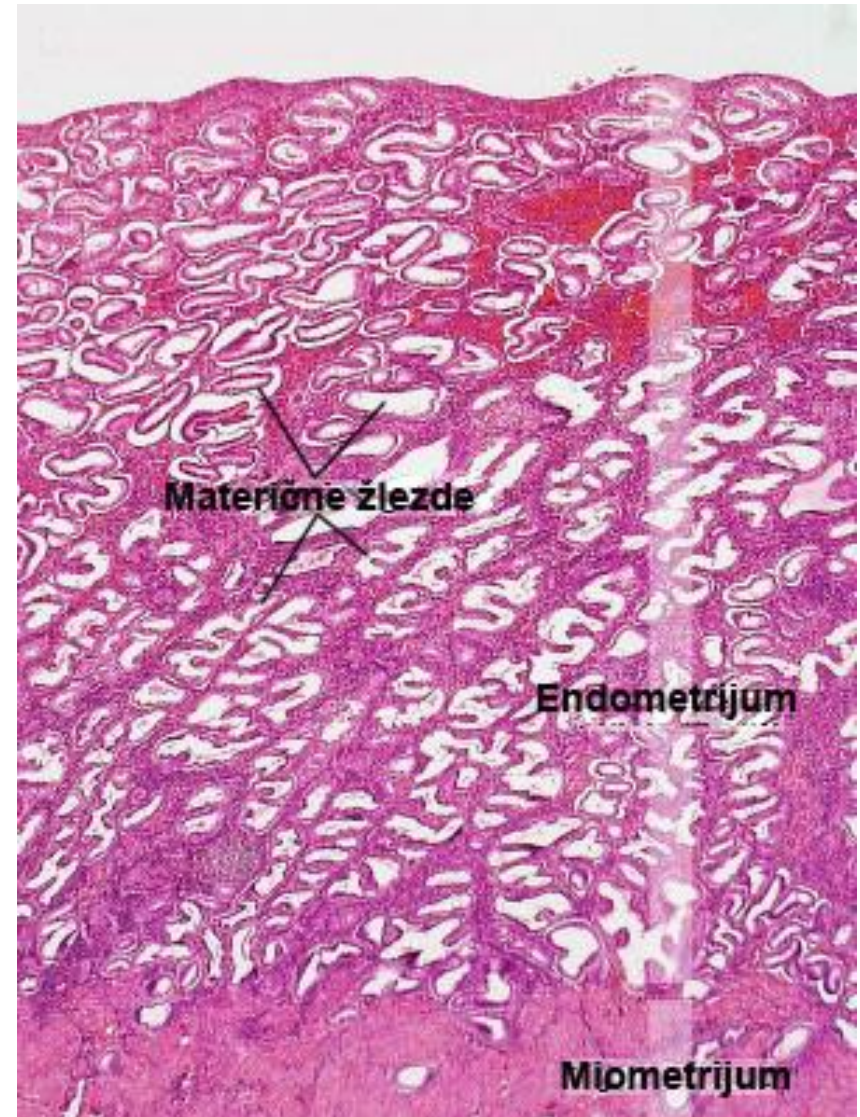
Секретна фаза

- **Стромалне ћелије** постају налик децидуалним ћелијама.
- Између њих се накопља све већа количина течности (**едем строме**).
- Спиралне артериоле се издужују.
- У **касној секретној фази**, ендометријум достиже највећу дебљину (5-6мм).
- Синтетисане грануле са гликогеном транспортују се **ка апикалном полу ћелије** и **излучују у лумен жлезде**.



Секретна фаза

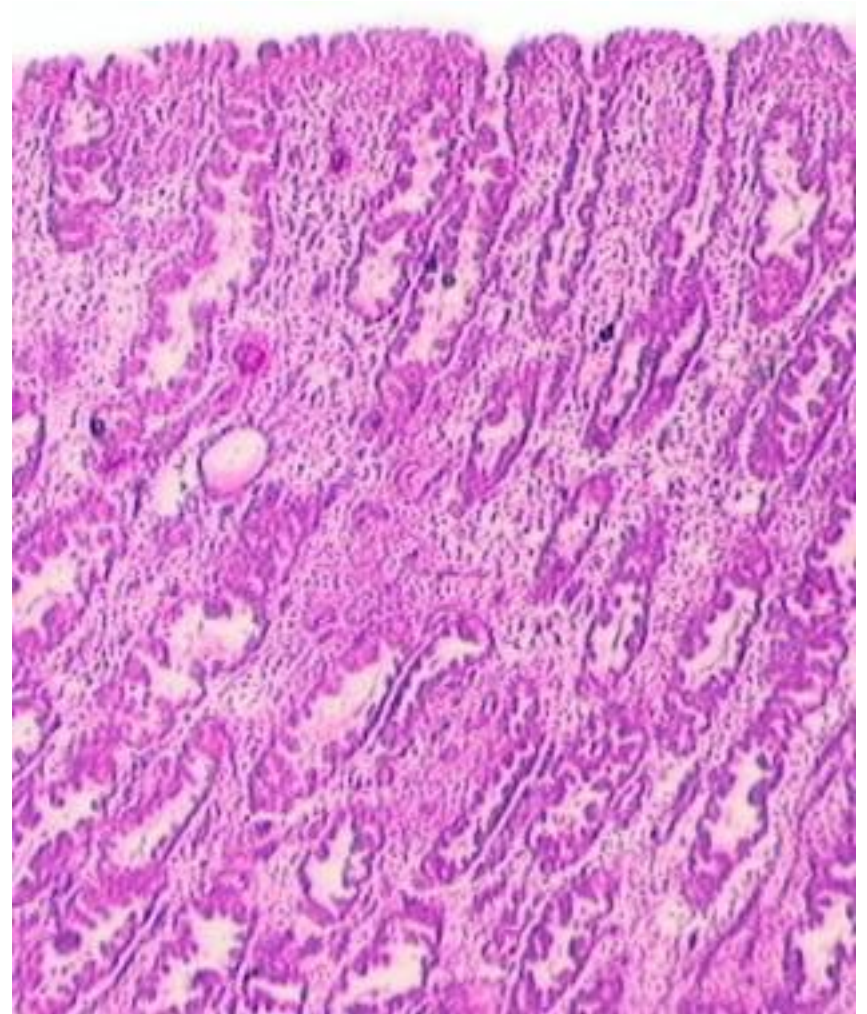
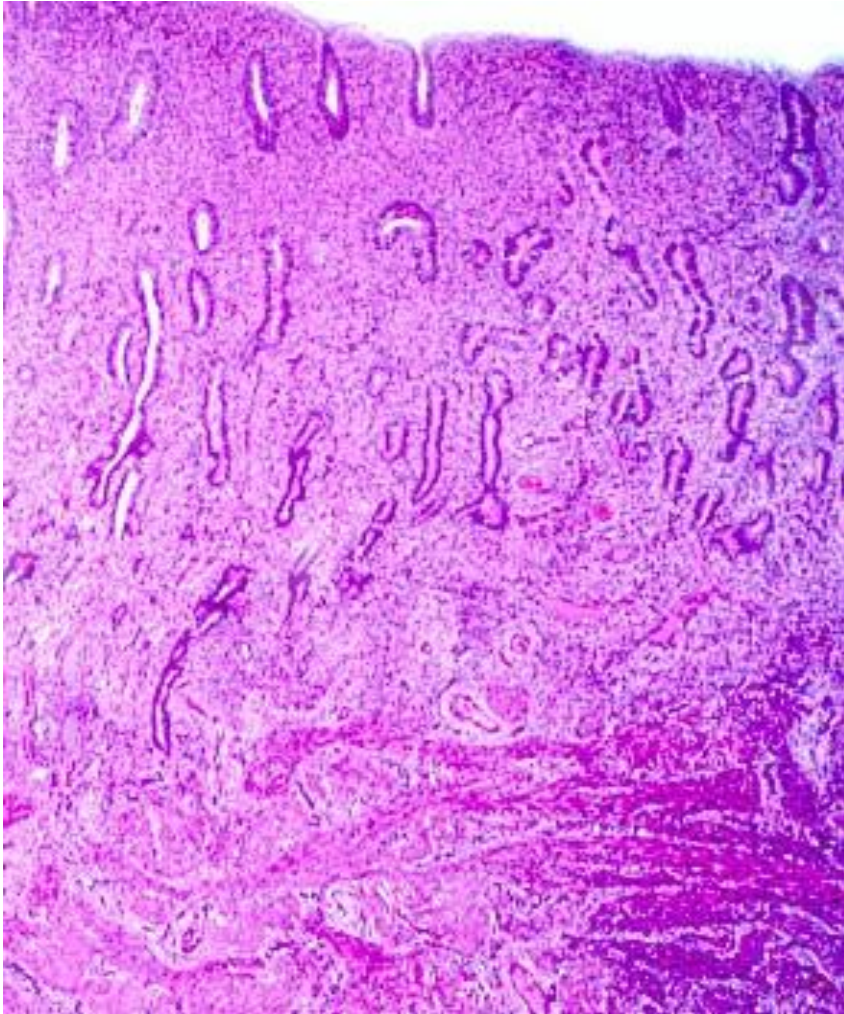
- **Спиралне артериоле** достижу максималну дужину (огранци допиру до близу површине ендометријума)
- Обилје секрета и едематозна строма пружају **оптималну подлогу за усађивање бластоцисте.**
- На крају секретне фазе ендометријум је спреман да прихвати и исхрани заметак у периоду који претходи формирању плаценте.



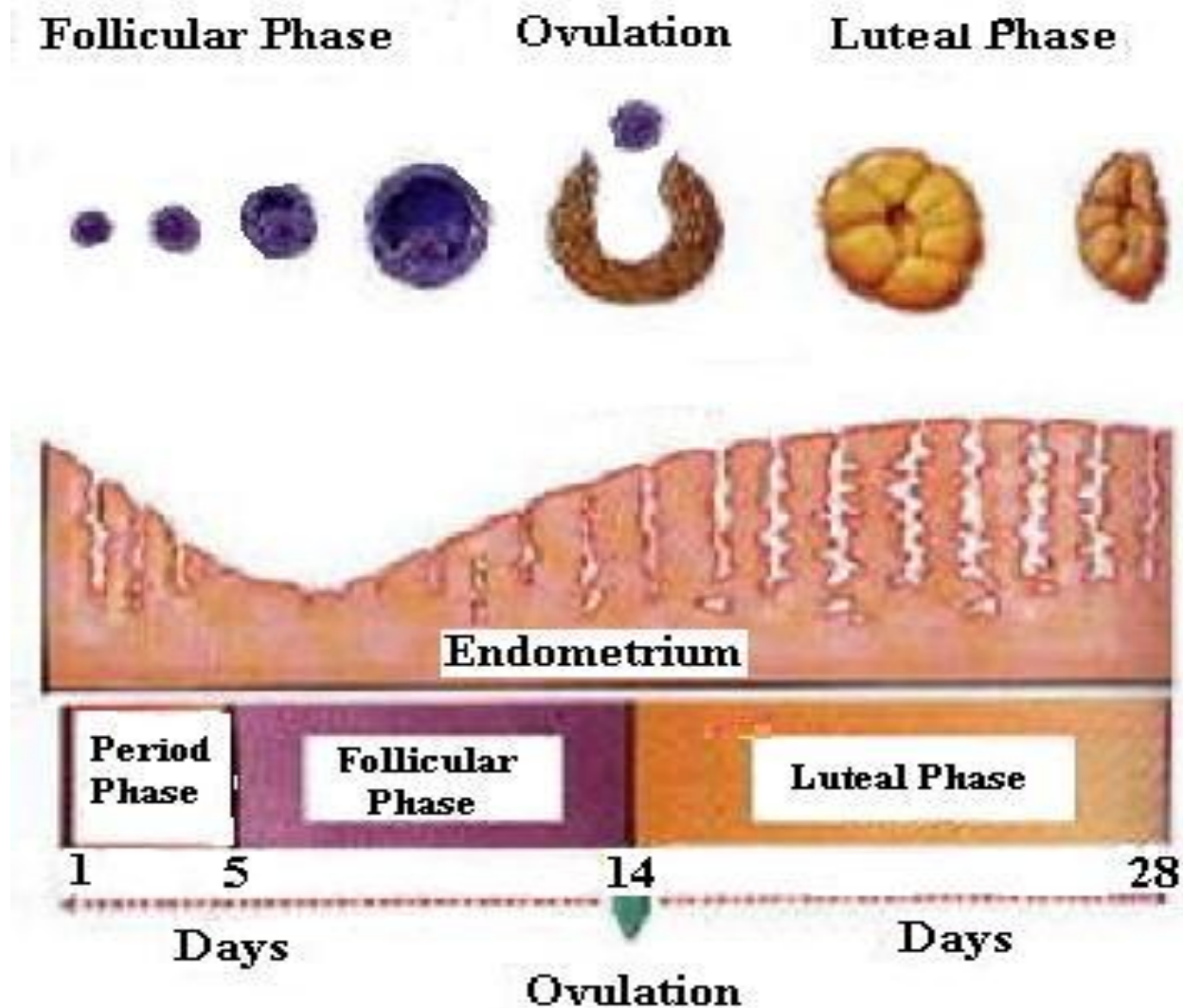
Секретна фаза

- Уколико дође до **усађивања бластоцисте** у зид материце ендометријум још више задебљава и **секретна фаза прелази у гравидну фазу**.
- У том случају из **гравидарног жутог тела** и **трофобласта** плаценте лучи се **велика количина прогестерона** под чијим се утицајем ендометријум трансформише у три типа децидуе:
 - **Децидуа базалис**
 - **Децидуа паријеталис**
 - **Децидуа капсуларис**
- Уколико **имплантација изостане**, ендометријум прелази у **менструалну фазу циклуса**.

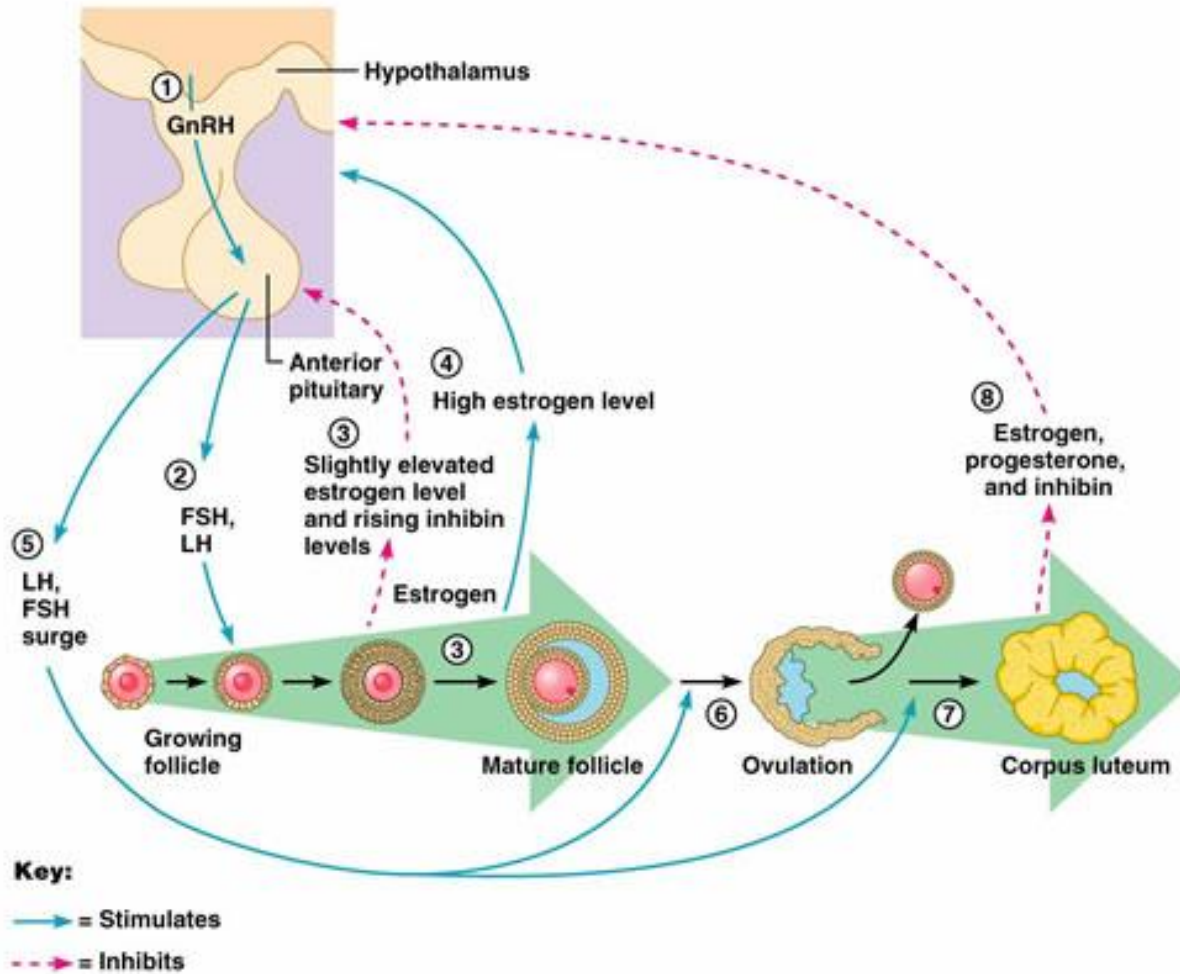
Ендометријум у пролиферативној и секретној фази



Фазе менструалног циклуса

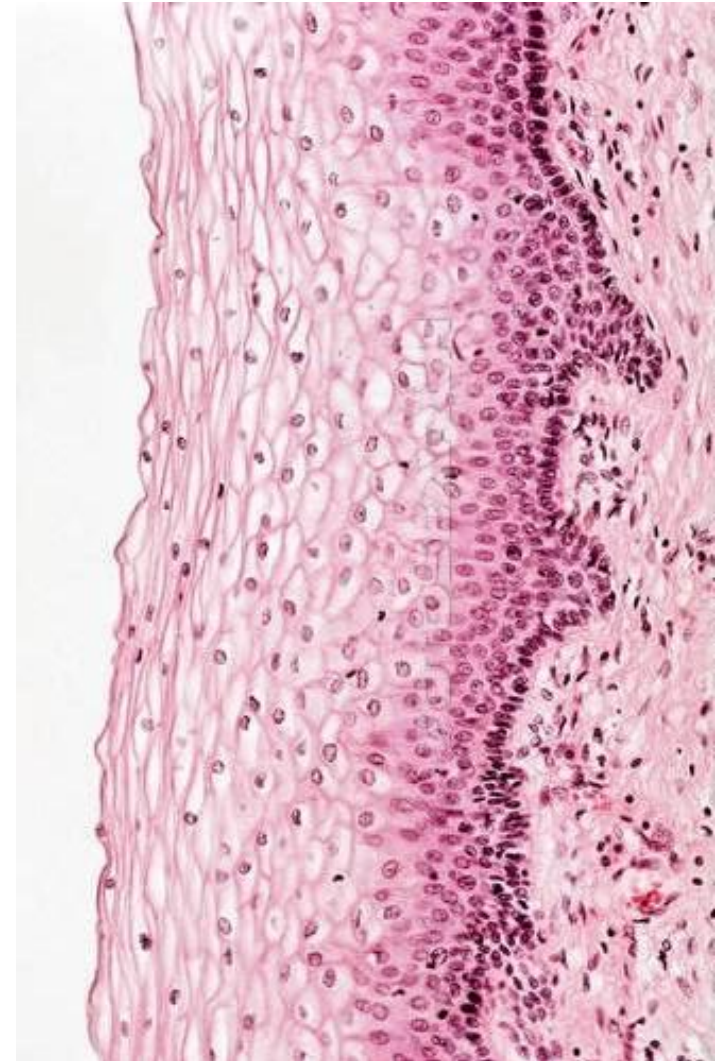

Хормонска контрола циклуса



Cervix uteri

- **Portio vaginalis uteri (PVU)** –
 - Дистални део грлића који улази у вагину, обложен **ectocervix**-ом.
- Целом дужином грлића – **canalis cervicis**
 - обложен **endocervix**-ом
- Зид грлића састоји се из **три слоја**:
- **Tunica mucosa**
 - Lamina epithelialis
 - **Ectocervix** – плочасто слојевит без орожавања
 - **Endocervix** – једнослојан цилиндрични (светле секретне ћелије и цилиндричне ћелије са киноцилијама)
 - Између њих – **сквамоцилиндрична граница**
 - **Цервикалне жлезде**
 - Lamina propria
- **Miometrijum**
 - Слабо развијен, не садржи миоците
- **Perimetrijum**
 - (t. serosa са задње; t. adventitia с предње стране)



Vagina

- **Tunica mucosa**

Lamina epithelialis

Плочастослојевит епител без орожавања.

Садржи **Лангерхансове ћелије**.

Lamina propria

Површни слој – целуларно везивно ткиво

Дубоки слој – растресито везивно ткиво са доста еластичних снопова.

Садржи **танкозидне вене** (“еректилна тела”)

Нема жлезда

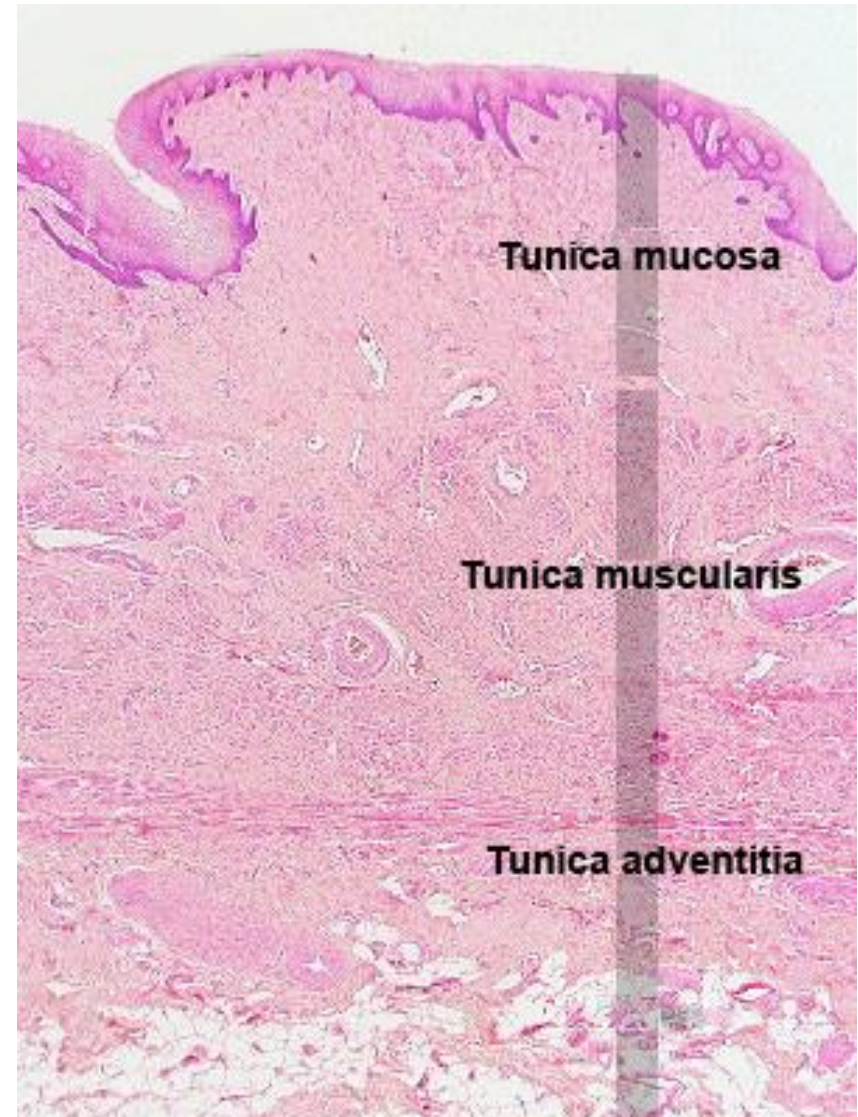
- **Tunica muscularis**

Унутрашњи циркуларни слој

Спољашњи лонгитудинални слој

- **Tunica adventitia**

Растресито везивно ткиво



Vagina

- **Tunica mucosa**

Lamina epithelialis

Плочастослојевит епител без орожавања.

Садржи **Лангерхансове ћелије**.

Lamina propria

Површни слој – целуларно везивно ткиво

Дубоки слој – растресито везивно ткиво са доста еластичних снопова.

Садржи **танкозидне вене** (“еректилна тела”)

Нема жлезда

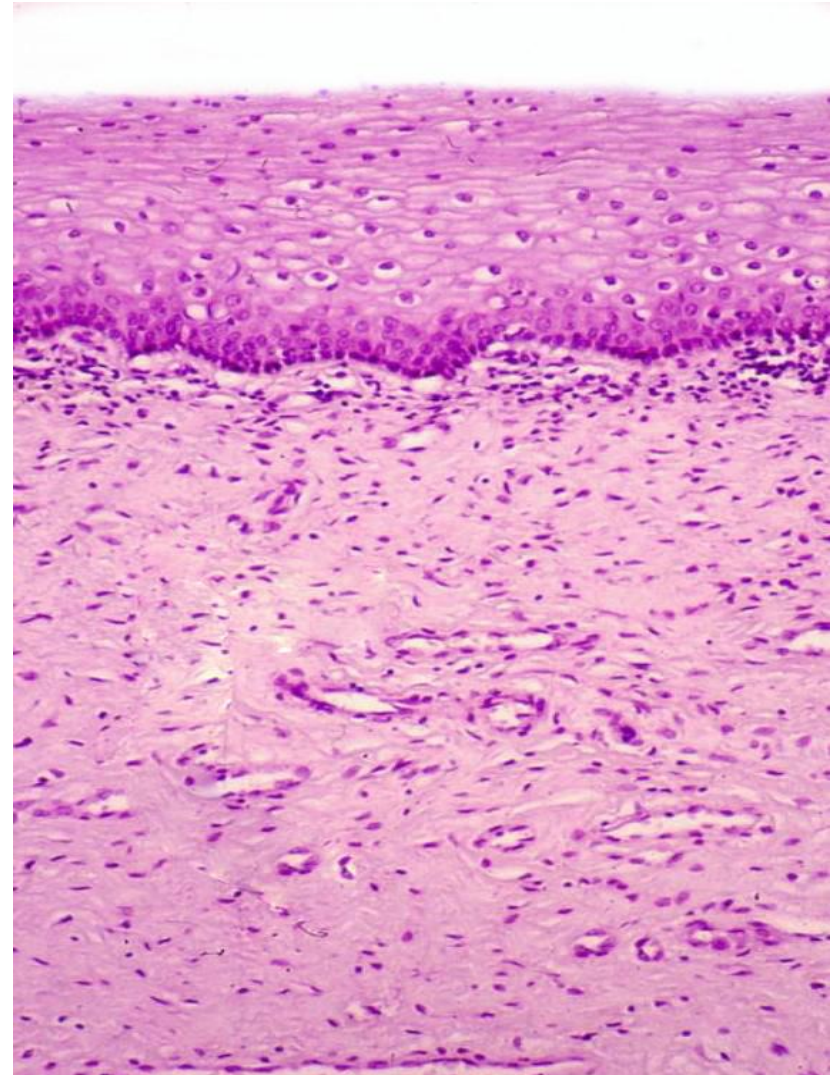
- **Tunica muscularis**

Унутрашњи циркуларни слој

Спољашњи лонгитудинални слој

- **Tunica adventitia**

Растресито везивно ткиво



Спољашње гениталије

- **Mons pubis** – накупина масног ткива прекривена кожом.
- **Labia majora** – парни кожни набори аналогни скротуму код мушкарца.
 - Спољашња страна садржи фоликуле длака, док са унутрашње стране изостају.
 - Садрже мерокрине и апокрине знојне, као и лојне жлезде.
- **Labia minora** – набори пигментисане коже без длака и масног ткива, аналогни кожи пениса.
 - У ламини проприји заступљено је сунђерасто везиво са доста еластичних влакана, крвних судова и лојних жлезда.
- **Vestibulum vaginae** – у вестибулум се отварају уретра, вагина и изводни канали вестибуларних жлезда које продукују мукозни секрет.
 - У бочном зиду налазе се парне, тубулоалвеоларне **gll. vestibulares majores** (Бартолинијеве жлезде).
 - Око отвора уретре и близу клиториса налазе се **gll. vestibulares minores**
- **Clitoris** – аналоган пенису код мушкарца.
 - Садржи **два кавернозна тела** обавијена фиброзним везивом.
 - У предњем делу су спојена у **рудиментован glans clitoridis** прекривен некомплетним препуцијумом.
 - Прекривен је танком кожом без длака, знојних и лојних жл; доста сензитивних н. влакана.

Labia minora

